Belügyminisztérium – Egészségügyi Államtitkárság
EGÉSZSÉGÜGYI SZAKMAI KOLLÉGIUM

Egészségügyi szakmai irányelv -

Tejfogak és frissen előtört (immatúr) maradófogak pulpájának ellátása

Típusa:	Klinikai egészségügyi szakmai irányelv
Azonosító:	002111
Megjelenés dátuma:	év. hónap. nap (Közlönykiadó adja meg)
Érvényesség időtartama:	2025.09.15.
Kiadja:	Belügyminisztérium
Megjelenés helye:	
Nyomtatott verzió:	Egészségügyi Közlöny
Elektronikus elérhetőség:	https://kollegium.aeek.hu

Tartalom

I. IRÁNYELVFEJLESZTÉSBEN RÉSZTVEVŐK 2

II. ELŐSZÓ 2

III. HATÓKÖR 3

IV. MEGHATÁROZÁSOK 3

1. Fogalmak 3

2. Rövidítések 4

3. Bizonyítékok szintje 4

4. Ajánlások rangsorolása 4

V. BEVEZETÉS 5

1. A témakör hazai helyzete, a témaválasztás indoklása 5

2. Felhasználói célcsoport 6

3. Kapcsolat a hivatalos hazai és külföldi szakmai irányelvekkel 7

VI. AJÁNLÁSOK SZAKMAI RÉSZLETEZÉSE 7

VII. JAVASLAT AZ AJÁNLÁSOK ALKALMAZÁSÁHOZ 21

1. Az alkalmazás feltételei a hazai gyakorlatban 21

2. Alkalmazást segítő dokumentumok listája 21

3. A gyakorlati alkalmazás mutatói, audit kritériumok 21

VIII. IRÁNYELV FELÜLVIZSGÁLATÁNAK TERVE 22

IX. IRODALOM 22

X. FEJLESZTÉS MÓDSZERE 27

1. Fejlesztőcsoport megalakulása, a fejlesztési folyamat és a feladatok dokumentálásának módja 27

2. Irodalomkeresés, szelekció 27

3. Felhasznált bizonyítékok erősségének, hiányosságainak leírása (kritikus értékelés, „bizonyíték vagy ajánlás mátrix”), bizonyítékok szintjének meghatározási módja 28

4.Ajánlások kialakításának módszere 28

5. Véleményezés módszere 28

6. Független szakértői véleményezés módszere 28

IX. MELLÉKLET 29

1. Alkalmazást segítő dokumentumok 29

I. IRÁNYELVFEJLESZTÉSBEN RÉSZTVEVŐK

Társszerző Egészségügyi Szakmai Kollégiumi Tagozat(ok):

Fog- és szájbetegségek Tagozat:

Dr. Hermann Péter, fog- és szájbetegségek szakorvosa, konzerváló fogászat és fogpótlástan szakorvosa, elnök, társszerző

Fejlesztő munkacsoport tagjai:

Dr. Sándor Balázs Attila, konzerváló fogászat és fogpótlástan szakorvosa, gyermekfogászat szakorvosa, társszerző
Dr. Balázsné Dr. Szántó Ildikó, fog- és szájbetegségek szakorvosa, gyermekfogászat szakorvosa, társszerző
Dr. Radácsi Andrea, fog-és szájbetegségek szakorvosa, gyermekfogászat szakorvosa, társszerző

Véleményező Egészségügyi Szakmai Kollégiumi Tagozat(ok):

Arc, állcsont és szájsebészet Tagozat:

Prof. Dr. Piffkó József, fog- és szájbetegségek szakorvosa, szájsebész, arc-állcsontsebész, plasztikai sebész, elnök, véleményező

„Az egészségügyi szakmai irányelv készítése során a szerzői függetlenség nem sérült."

„Az egészségügyi szakmai irányelvben foglaltakkal a fent felsorolt tagozatok dokumentáltan egyetértenek."

Az irányelvfejlesztés egyéb szereplői:

Betegszervezetek, egyéb szervezetek, szakmai társaságok tanácskozási joggal:
Nem került bevonásra.

Független szakértő(k):
Nem került bevonásra.

II. ELŐSZÓ

A bizonyítékokon alapuló szakmai irányelvek az egészségügyi szakemberek és egyéb felhasználók döntéseit segítik meghatározott egészségügyi környezetben. A szisztematikus módszertannal kifejlesztett és alkalmazott szakmai irányelvek, tudományos vizsgálatok által igazoltan, javítják az ellátás minőségét. A szakmai irányelvben megfogalmazott ajánlások sorozata az elérhető legmagasabb szintű tudományos eredmények, a klinikai tapasztalatok, a beteg szempontok, az európai irányelvek, valamint a magyar egészségügyi ellátórendszer sajátságainak együttes figyelembevételével kerülnek kialakításra. Az irányelv szektor-semleges módon fogalmazza meg az ajánlásokat. Bár a szakmai irányelvek ajánlásai a legjobb gyakorlatot képviselik, amelyek a szakmai irányelv megjelenésekor a legfrissebb bizonyítékokon alapulnak, nem pótolhatják minden esetben az egészségügyi szakember döntését, ezért attól indokolt esetben dokumentáltan el lehet térni.

III. HATÓKÖR

Egészségügyi kérdéskör:	Tejfogak és immatúr maradófogak pulpájának kezelési lehetőségei.
Ellátási folyamat szakasza(i):	Pulpabetegségek diagnosztikája és ellátásának módjai tej és immatúr maradófogakban.
Az érintett ellátottak köre:	Gyermekek fogászati ellátása.
Érintett ellátók köre:	Fogszakorvos, fogorvos, központi gyakornok, fogászati szakdolgozók (asszisztens, dentálhigiénikus), háziorvos, házi gyermekorvos, iskolaorvos, védőnő.
Szakterület:	1300 fogászati ellátás 1304 gyermekfogászat 1305 iskolafogászat 1306 fogászati röntgen 1308 konzerváló fogászat, fogpótlástan 1309 általános anesztéziában végzett fogászati ellátás
Ellátási forma:	A1 alapellátás A2 ügyeleti ellátás J1 járóbeteg szakellátás, szakrendelés
Progresszivitási szint:	Nem releváns.
Egyéb specifikáció:	Nincsen.

IV. MEGHATÁROZÁSOK

1. Fogalmak

Apexifikáció: Egy olyan endodonciai beavatkozás, mely során indukáljuk egy keményszöveti gát kialakulását (keményszöveti gátat hozunk létre) vagy a gyökércsúcs további fejlődését.
Apexogenezis: Szövettani kifejezés, mely a gyökér fiziológiás fejlődést és a gyökércsúcs záródását jelenti. Bizonyos esetekben a kifejezést alkalmazhatjuk olyan beavatkozásokra, melyek célja a pulpa vitalitásának megőrzése, a gyökérfejlődés biztosítása.
Direkt pulpasapkázás: Exponálódott pulpaszövet direkt fedése gyógyhatású anyaggal.
Fogbél (pulpa): Ektomesenchymális eredetű gazdagon erezett és beidegzett specializálódott kötőszövet, dentinnel határolva (pulpa-dentin komplex). Induktív, nutritív, formatív, érző és védekező funkcióval.
Hertwig féle hámhüvely (HESR- Hertwig's epithelial root sheath): A zománcszerv külső és belső zománchámjából eredő 2 sejtrétegű képződmény, melynek megléte elengedhetetlen a gyökérfejlődéshez. Meghatározza a gyökerek morfológiáját.
Immatúr maradófog: Frissen/újonnan előtört maradófogak nem teljesen kifejlődött gyökérrel, az apex nyitott, a dentin falak vékonyak, a gyökér teljes hossza még nem fejlődött ki.
Indirekt pulpasapkázás: Mély caries esetén a szuvas dentin részleges (fertőzött dentin) eltávolítása, a visszamaradt érintett dentin fedése pulpa védelme érdekében, melyet a fog restaurációja követ.
Nem vitális fogbél terápia: Irreverzibilis fogbélgyulladás, pulpa nekrózis, fisztula, nem parodontális eredetű lágyrész duzzanat, nem trauma vagy fiziológiás eredetű fokozott mobilitás, apikális vagy furkáció területén látható radiolucencia és külső vagy belső felszívódás esetén alkalmazható endodonciai eljárások, melynek célja a gyökér körüli szövetek épségének megőrzése, egészségének helyreállítása.
Pulpektómia: Pulpaszövet eltávolítása a pulpakamrából és gyökércsatornákból.
Pulpotómia: A fogbél részleges eltávolítása.
Revaszkularizáció és regeneráció (revitalizáció, regeneratív endodonciai eljárás): Egy újabb eljárás mely lehetővé teszi egy új élő szövet kialakulását a tisztított pulpaűrben, ezáltal biztosítva a gyökér további hossz és falvastagság növekedését.
Fogszuvasodás: Egy bakteriális fertőzés, mely a fogak ásványianyag és végső soron a fog szövetek vesztéséhez vezet. Súlyossága az ásványianyag veszteség miatt kialakuló korai, klinikailag látható zománc elváltozástól a kiterjedt üregképződésig terjed. Kiterjedtnek nevezzük azon üregeket, melyek a fogfelszín több mint felét magukba foglalják, illetve ahol vélhetőleg a pulpa is érintett [6, 65]. (Világszerte a 2 és 11 év közötti gyermekek 42%-nak van tejfogszuvasodása, átlagban 1,6 fog érintett gyermekenként. A tejfogazati

fogszuvasodás rizikótényezője a maradófogazati fogszuvasodásnak. Fiatal gyermekek immatúr maradófogainak gyakori problémája a fogszuvasodás vagy trauma miatti fogbél érintettség [151].
Vitális fogbél terápia: Olyan beavatkozások melyek célja a pulpa funkciójának megőrzése, ezáltal biztosítva a fog hosszú távú megtarthatóságát.

2. Rövidítések

ASA: Amerikai Aneszteziológiai Társaság (American Society of Anesthesiologists
DMF-T: szuvas, hiányzó és tömött fogak száma (decayed, missing and filled teeth)
EDTA: etilén-diamin-tetraecetsav
HERS: Hertwig féle hámhüvely (Hertwig's epithelial rootsheath)
ISO: Nemzetközi Szabványügyi Szervezet (International Organization for Standardization)
LSTR: Lézió sterilizálás/szöveti helyreállítás (Lesion sterilization/tissue rapair)
MTA: mineral-trioxid aggregát, hidraulikus kalcium szilikát cement
OECD: Gazdasági Együttműködési és Fejlesztési Szervezet (Organisation for Economic Co-operation and Development)
RCT: randomizált kontrollált vizsgálat (randomized controlled trial)
ZOE: cink-oxid eugenol
WHO: Egészségügyi Világszervezet (World Health Organization)

3. Bizonyítékok szintje

A bizonyítékokon alapuló szakmai irányelvek fejlesztéséhez című egészségügyi szakmai irányelv meghatározza a bizonyítékokon alapuló egészségügyi szakmai irányelvek szintjeit és a bizonyítékok erősségét [148].

A rendszerezett irodalmi áttekintések felkutatására a Cochrane Könyvtárat, és a MEDLINE (PUBMED, EMBASE) adatbázisokat használtuk.

4. Ajánlások rangsorolása

Bizonyíték fokozata	Meghatározás
1^{++}	Az eredmények olyan magas minőségű meta-analízisből, szisztematikus irodalmi áttekintésből, vagy több randomizált vizsgálatból származnak, melyekben nagyon alacsony a szisztematikus hiba (bias) lehetősége.
1^{+}	Az eredmények jól kivitelezett meta-analízisből, szisztematikus irodalmi áttekintésből, vagy több randomizált vizsgálatból származnak, melyekben alacsony a szisztematikus hiba (bias) lehetősége.
1^{-}	Az eredmények meta-analízisből, szisztematikus irodalmi áttekintésből, vagy több randomizált vizsgálatból származnak, melyekben nagy a szisztematikus hiba lehetősége.
2^{++}	Az eredmények jó minőségű kohorsz vagy eset-kontroll vizsgálatok szisztematikus irodalmi áttekintéséből, vagy olyan jó minőségű kohorsz vagy eset-kontroll vizsgálatokból származnak, melyekben nagyon alacsony a szisztematikus hiba és a zavaró hatások esélye, továbbá a bizonyítékok és következtetések közötti ok-okozati kapcsolat valószínűsége nagy.
2^{+}	Az eredmények jól kivitelezett kohorsz vagy eset-kontroll vizsgálatokból származnak, melyekben alacsony a szisztematikus hiba és zavaró hatások esélye, és a bizonyítékok és következtetések közötti ok-okozati kapcsolat valószínűsége közepes.
2^{-}	Az eredmények olyan kohorsz és eset-kontroll vizsgálatokból származnak, melyekben nagy a szisztematikus hiba és zavaró hatások esélye, és a bizonyítékok és következtetések közötti kapcsolat nagy valószínűséggel nem okozati jellegű.
3	Az eredmények nem kísérleti tanulmányból származnak, pl.: esettanulmányok, esetsorozatok.
4	Az eredmények szakmai véleményen, (szakmai kollégium, kutatócsoport, vagy a szakterület vezető egyénisége(i)nek szakértői véleményén) alapulnak.

A 3. pontban ismertetett felosztás alapján az ajánlások alábbi rangsorolását alkalmaztuk. Könnyebb áttekinthetőség céljából az ajánlások rangsorát feltüntettük a Bizonyítékok szintjeit tartalmazó táblázatba is [148].

Ajánlás fokozat	Meghatározás
A	Az ajánlások legalább egy 1^{++} fokozatú bizonyítéknak számító meta-analízisen, vagy rendszerezett irodalmi áttekintésen alapulnak, és a saját populációra jól adaptálhatók; *vagy* legalább 1^{+} szintű bizonyítéknak számító, a saját populációra jól adaptálható, és egyértelműen hasonló hatást mutató vizsgálatokon alapulnak.
B	Az ajánlások legalább 2^{++} szintű bizonyítéknak számító, a saját populációra jól adaptálható, és egyértelműen hasonló hatást mutató vizsgálatokon alapulnak; *vagy* 1^{++} és 1^{+} szintű bizonyítékok extrapolálásán* alapulnak.
C	Az ajánlások legalább 2^{+} szintű bizonyítéknak számító, a saját populációra jól adaptálható, és egyértelműen hasonló hatást mutató vizsgálatokon alapulnak; *vagy* 2^{++} szintű bizonyítékok extrapolálásán* alapulnak.
D	Az ajánlások 3-4 szintű bizonyítékon; *vagy* 2^{+} szintű bizonyítékok extrapolálásán* alapulnak.

*Az extrapolálás azt jelenti, hogy egy bizonyos populáción elvégzett vizsgálat eredményét egy más, az adott ajánlás kialakítása szempontjából releváns populációra vetítik.

Az egészségügyi szakmai irányelv megírása során az egyik legnehezebb, és szubjektív elemektől sem mentes része a fellelt és kritikusan értékelt bizonyítékokon alapuló, mértékadó ajánlások megfogalmazása. A bizonyítékok ajánlásokká alakítása során az ajánlás erősségi fokozata tehát négy csoportba sorolható. A világos útmutatás nyújtásának megkönnyítésére az alábbi egyszerűsített magyarázatot javasoljuk: az „A” fokozatú ajánlás *erősen ajánlott, illetve kell*. A „B” fokozatú ajánlás *ajánlott*, a „C” fokozatú ajánlás *ajánlható*, míg a „D” fokozatú ajánlás *ajánlható, végezhető vagy készíthető*.

V. BEVEZETÉS

1. A témakör hazai helyzete, a témaválasztás indoklása

Gyermekekben világszerte a leggyakrabban előforduló idült betegség a **fogszuvasodás**. A pulpa (fogbél) ellátása válik szükségessé nagy kiterjedésű caries esetén. Gyakran fogászati traumát követően is szükség lehet a fogak pulpájának ellátására [6].

A fogszuvasodás incidenciája, prevalenciája, morbiditása Magyarországon
Hazai epidemiológiai adatok szerint a fogszuvasodás előfordulása 12 éves gyermekeknél 76,4 %, a 18 éveseknél 93,9 % [129, 130]. 1990 és 1995 között Európában a 12 évesek DMF-T értékei (4,3) alapján Magyarország a negyedik legrosszabb helyen állt [88]. A DMF-T szám a 12 évesek körében folyamatosan csökken; 2001-ben 3; 2008-ban 2,4; 2015-2016-ban 2,4 az OECD statisztikai adatai alapján, de még messze vagyunk a WHO 2020-ra tervezett európai célkitűzésétől, az 1,0 DMF-T számtól [151].
Összességében elmondható, hogy a fogszuvasodás népbetegség, előfordulása valamennyi korcsoportban igen magas. Külön kiemelendők a 6-8 és 11-14 évesek rizikó korcsoportjai, valamint az idősek, utóbbiak a gyökér kariesz növekvő gyakorisága miatt [51, 80]. Ennél kisebb korosztályra Magyarországon nem található regisztrált, közölt adat.

Fogászati trauma
Fogászati traumák jelentős számban fordulnak elő óvodás, iskolás és fiatal felnőtt korban. A 0-6 éves korosztályban a szájüregi sérülések a második helyen állnak, az összes szomatikus sérülés 18%-át teszik ki. A 12 éves korosztály 25%-nak sérül a maradófogazata. Tejfogazatban a fogbél expozíciójával járó sérülés ritka, megfelelő kooperáció esetén szóba jöhet a vitális fogbél kezelése (koronai fogbél részleges vagy teljes eltávolítása). Ismétlődő traumás sérülések gyakoriak gyermekkorban. Ezt figyelembe kell venni a kezelési terv készítése során, amennyiben endodonciai ellátást tervezünk, mivel az ismételt trauma csökkenti a fogak

túlélési idejét. Immatúr maradófogak sérülése esetén mindent meg kell tenni a pulpa vitalitásának megőrzése érdekében, így biztosítva a további gyökérfejlődést [34, 83].

Fogbél kezelésének alapjai tejfogazatban és immatúr maradófogakban

A pulpa kezelésének elsődleges célja a fogak és tartószerkezetük épségének és egészségének megőrzése, pulpa vitalitásának megtartása szuvas, traumásan sérült vagy egyéb okból érintett fogak esetén. Fiatal maradófogakban, ahol a gyökér még fejlődésben van, a pulpa vitalitása elengedhetetlen a további gyökérfejlődéshez (apexogenezishez). A maradófogak hosszú távú megtarthatósága érdekében szükséges egy megfelelő gyökér/korona arány, és kellő vastagságú a gyökéri dentin fal. Azonban fog klinikailag funkcióképes maradhat vitális pulpa nélkül is [46]. Az indikáció, a pulpa kezelésének módja és célja függ a pulpa állapotától (vitális, klinikailag normális pulpa; reverzibilis fogbélgyulladás; szimptomatikus vagy aszimptomatikus irreverzibilis fogbélgyulladás; nekrotikus pulpa) [6].

A témaválasztás jelentőségének háttere

Az **endodonciai kezelések** olyan eljárások, melynek célja a pulpa égészségének megőrzése a fogbél teljes területén. A pulpa sérülése vagy fertőzése esetén a cél a foggyökér körüli szövetek épségének megőrzése. Mint a fogorvosi tevékenység része, fő célja az egészséges, természetes fogazat megtartása. Elvárás, hogy minden fogorvos képes legyen felismerni és ellátni a fogbél és a periapikális szövetek sérüléseit és fertőzéseit. Amennyiben az ellátó orvos lehetőségeit meghaladja a kezelés kivitelezése, a páciens megfelelő szakemberhez referálása szükséges. A fogorvoslás az utóbbi évtizedekben gyors és széleskörű technológiai fejlődésen ment keresztül. Ezen belül is figyelemre méltó az endodoncia fejlődése. Ezen időszakban a diagnosztikai módszerek fejlődése, az újonnan kifejlesztett anyagok, technikák és műszerek a fogbél elváltozásainak felismerését és ellátását is jelentősen befolyásolják [71]. A gyermekfogászat egy olyan egyedi területe a fogászatnak, mely átfogóan az összes szakterületet magába foglalva tartja fenn a gyermekek szájegészségét. A prevenció és az ellátási lehetőségek jelentős fejlődése ellenére máig sok a komplikáció vagy a nem megfelelő kezelés előfordulása tejfogak és immatúr maradófogak ellátása során. Gyermekfogászati endodonciai ellátás (tejfogak és immatúr maradófogak kezelése) sajátosságai indokoltá teszik a diagnosztika és a kezelési lehetőségek leírását [48].

2. Felhasználói célcsoport

Az egészségügyi szakmai irányelv megfogalmazásának célja, hogy:

- A fogbél beteg-központú, legkorszerűbb direkt ellátásait ismertesse tejfogazatban és immatúr maradófogakban.
- A fogbél traumás, fertőzéses eredetű elváltozásaiban vagy egyéb okokból kezelésre szoruló eseteiben a legjobb hosszú távú eredményeket adó ajánlásokat és útmutatókat rangsorolva mutassa.
- Segítse a tudományos vizsgálatokkal igazoltan hatásos eljárások mindennapi rutinban való alkalmazását.
- Kiegyenlítse az egyetemi képzésről kikerült, új ismeretekkel felruházott frissen végzett fogorvosok, és a korábban végzett fogorvosok által nyújtott ellátás- és szemléletbeli különbségeket.
- Segítséget nyújtson a különböző finanszírozási és egészségpolitikai területek számára, munkájuk és döntéseik elősegítésében.

Az egészségügyi szakmai irányelv a „III. HATÓKÖR” című fejezetben megadott ellátók számára szakmai tevékenységük során *felhasználásra ajánlott* abból a célból, hogy a fogbél megbetegedései időben felismerésre és korszerű ellátásra kerüljenek. Elősegíti az egységes ellátási szemlélet és gyakorlat kialakítását, valamint vitás ügyekben támpontot jelenthet az adott beavatkozás szakmai megítélésében. Az egészségügyi szakmai irányelv szerint javasolt tevékenységek várhatóan jobb ellátási eredményt biztosítanak.

A tudományos vizsgálatokkal igazoltan hatásos eljárások mindennapi rutin alkalmazása során elérhető eredményének szintje mérhető, azok kivitelezésének módja, gyakorisága ellenőrizhető. Az ellátás hatékonyságának megítélésére a betegforgalmi statisztika adatai is felhasználhatóak, míg a költséghatékonyságot az intézetek gazdasági vezetőinek adataiból lehet kiszámítani.

Javasolt tehát az egészségügyi szakmai irányelv ajánlásainak ismerete a különböző finanszírozási és egészségpolitikai területek számára, munkájuk és döntéseik elősegítésére, a költségek és az időráfordítás mértékének megállapítására.

3. Kapcsolat a hivatalos hazai és külföldi szakmai irányelvekkel

Egészségügyi szakmai irányelv előzményei:

Hazai egészségügyi szakmai irányelv ebben a témakörben még nem jelent meg.

Kapcsolat külföldi szakmai irányelvekkel:

Jelen irányelv az alábbi külföldi irányelv(ek) ajánlásainak adaptációjával készült.

Szerző(k): **Tudományos szervezet:** **Cím:** **Megjelenés adatai:** **Elérhetőség:**	- American Academy of Pediatric Dentistry Pulp therapy for primary and immature permanent teeth. The Reference Manual of Pediatric Dentistry. Chicago, Ill.: American Academy of Pediatric Dentistry; 2020:384-92 Pediatr Dent. 2016 Oct; 38(6):280-288. https://www.aapd.org/globalassets/media/policies_guidelines/bp_pulptherapy.pdf
Szerző(k): **Tudományos szervezet:** **Cím:** **Megjelenés adatai:** **Elérhetőség:**	- European Society of Endodontology Quality guidelines for endodontic treatment: consensus report of the European Society of Endodontology. Int Endod J. 2006;39(12):921-930. https://onlinelibrary.wiley.com/doi/10.1111/j.1365-2591.2006.01180.x
Szerző(k): **Tudományos szervezet:** **Cím:** **Megjelenés adatai:** **Elérhetőség:**	Rodd HD, Waterhouse PJ, Fuks AB, Fayle SA, Moffat MA; British Society of Paediatric Dentistry. Pulp therapy for primary molars. Int J Paediatr Dent. 2006;16 Suppl 1:15-23. https://onlinelibrary.wiley.com/doi/10.1111/j.1365-263X.2006.00774.x

Kapcsolat hazai szakmai irányelvekkel:

Jelen irányelv az alábbi, a közzététel időpontjában érvényes hazai egészségügyi szakmai irányelvekkel áll kapcsolatban.

Cím: **Azonosító:** **Megjelent:** **Elektronikus elérhetőség:**	A fog keményszöveteinek különböző plasztikus tömőanyagokkal való helyreállításáról 002118 2021. EüK 17. 2021.10.04. https://kollegium.aeek.hu/
Cím: **Azonosító:** **Megjelent:** **Elektronikus elérhetőség:**	A barázdazárásról 002117 2021. EüK 13. (2021.07.22.) https://kollegium.aeek.hu/
Cím: **Azonosító:** **Megjelent:** **Elektronikus elérhetőség:**	A traumásan sérült fogak ellátásáról 002113 2021. EüK 13. (2021.07.22.) https://kollegium.aeek.hu/
Cím: **Azonosító:** **Megjelent:** **Elektronikus elérhetőség:**	A temporomandibuláris fájdalom és diszfunkció diagnosztikájáról és terápiájáról 002112 2020. EüK 19. (2020.12.01.) https://kollegium.aeek.hu/
Cím: **Azonosító:** **Megjelent:** **Elektronikus elérhetőség:**	A fogorvosi képalkotó diagnosztikai vizsgálatokról 002116 2020. EüK 15. (2020.11.10.) https://kollegium.aeek.hu/

VI. AJÁNLÁSOK SZAKMAI RÉSZLETEZÉSE

Általános anamnézis

Ajánlás1
Gyermekek kezelése során az anamnézisnek tartalmaznia kell a páciens nevét, születési dátumát, nemét, magasságát és testsúlyát (saját bevallás alapján), alapbetegségeket, rendszeresen szedett gyógyszereket, oltási státuszt (kötelező védőoltásait megkapta-e), allergiákat (gyógyszer, étel, környezeti), antibiotikus profilaxist igénylő állapotokat/betegségeket, korábbi műtéteket és kórházi ellátásokat [5]. (A)
Részletes és pontos, naprakész anamézis szükséges a korrekt diagnózis és kezelési terv felállításához. Fogorvosi kezelés előtt az anamnézis felvételét az ellátó orvosnak kell elvégeznie vagy ellátó személyzetnek az ellátó orvos ellenőrzése mellett, a szülőtől (gyám) kapott válaszok alapján (amennyiben a páciens 18 év alatti) [5].

Pulpabetegség anamnézise

A fogászati anamnézis feltárhat olyan faktorokat, melyek fontosak lehetnek a diagnózis szempontjából.

Ajánlás2
Az érintett foggal kapcsolatos panaszokat, tüneteket és elváltozásokat fel kell tárni és rögzíteni kell a pácienstől, szülőtől (gondviselőtől) kapott válaszok alapján [4]. (A)

Betegvizsgálat

Extra- és intraorális vizsgálat elvégzése minden esetben kötelező. A fogbél állapotának diagnosztikája során intraorálisan a lágyrészeken duzzanat és fisztula jeleit keressük, mely lehet következménye traumának, vagy mély fogszuvasodásnak. Kisgyermekek esetében szülőtől/gondozótól tudunk felvenni anamnézist a fájdalomról és a meglévő tünetekről: előfordulhat spontán fájdalom mely a pulpa irreverzibilis gyulladására utalhat vitális vagy provokálható fájdalom, mely a behatást követően azonnal szűnik és a pulpa reverzibilis gyulladására utal [53]. A perkusszió és pulpa szenzitivitási vizsgálatok (pl.: hidegspray) elvégzése kisebb gyermekekben, tejfogazatban nem indikált, mivel az arra adott válaszok a gyermekek korából fakadóan nem mindig megbízható [69, 83]. A leggyakrabban végzett szenzitivitási vizsgálat a hideg inger alkalmazása. A vizsgálathoz a fogat izolálni és szárítani kell, kontrollként a szomszédos és kontrolateralis azonos fog használható [10, 69, 138]. A hideg teszt segít elkülöníteni a reverzibilis és irreverzibilis fogbélgyulladást. Reverzibilis fogbélgyulladás esetén (és egészséges pulpában) a hideg hatást követően a fájdalom megszűnik. Az ingert követő elhúzódó fájdalom irreverzibilis pulpitisre utal [52]. Ha nem váltható ki érzékenység a fogbél nekrózisára utalhat [69]. Figyelembe kell venni, hogy többgyökerű fogakban lehet hidegérzékenység részleges nekrózis esetén is. Fog traumát követően előfordulhat a fogbél revaszkularizációja, reinnerváció nélkül, mely tévesen nekrózisnak diagnosztizálható hidegspray teszt alkalmazásával [52].

Esetenként a végleges diagnózis és kezelési terv csak intraoperatívan állítható fel a pulpa állapota alapján (a vérzés mennyisége, vér színe) alapján. Profúz vérzés, purulens váladék irreverzibilis gyulladásra vagy nekrózisra utal [53].

Ajánlás3
Az extraorális vizsgálat során az alábbiakra kell kitérni: arc aszimmetria; duzzanat jelenléte, kiterjedése a fej-nyaki régióban; lymphadenopathia, sipoly jelenléte, temporomandibularis izületi diszfunkció [40]. (A)

Ajánlás4
Intraorális vizsgálat során az alábbiakra kell kitérni: szájhigiéne; nyálkahártya elváltozások; duzzanat, fisztula jelenléte; fogak állapota; parodontális státusz; restauratív munkák mennyisége és minősége [40]. (A)

Ajánlás5
A diagnózis felállításához szükséges fizikai vizsgálatok: palpáció, perkusszió, mobilitás vizsgálat [4]. (A)

Ajánlás6
Pulpa szenzitivitás és szenzibilitás vizsgálatára javasolt tesztek: elektromos, termikus, lézer-Doppler áramlásmérés (vitalitás, arany standrad), pulzoximetria (vitalitás) [2]. (B)

Képalkotó, radiológiai vizsgálat

A pulpa diagnózis és a fog fejlettségének értékelése érdekében szükséges lehet röntgenfelvétel készítése tejfogakban és szükséges immatúr maradófogakban, lehetőleg párhuzamos technikával a reprodukálhatóság érdekében. Mély caries esetén tejfogakban a szenzitivitási teszt megbízhatatlansága miatt vizsgálatokat korona és/vagy periapikális röntgenfelvételekkel egészíthetjük ki [53]. Figyelembe kell venni, hogy a tej molárisok morfológiája miatt (vékony dentin a pulpakamra alján, sok járulékos csatorna a furkáció területén) a fertőzés gyakran a furkáció területére terjed, radiolucencia nem a periapikális területen jelentkezik [6, 94].

Ajánlás7
Azon pácienseknél ahol röntgenfelvétel készíthető, javasolt radiológiai vizsgálat a diagnózis felállításához. A készült felvételen láthatónak kell lennie az érintett fognak, furkációjának, a pariapikális területnek, és a környező csontnak [4, 149]. (A)

Allergológiai vizsgálatok

A fogbélbetegségek diagnosztizálásához nem szükséges.

Ajánlás8
Speciális esetben, ha a beteg anamnézise során vagy előzetes kezelésekor fogászati anyagokkal szembeni allergia merül fel, allergia tesztet kell kérni [128]. (A)

Kezelési terv

Azon fogak esetében tervezünk fogbél kezelést, amelyek funkció és esztétika szempontjából fontosak, jó a prognózisuk [40]. A kezelési tervben figyelembe kell venni a páciens általános anamnézisét, az érintett fog értékét a gyermek fejlődése szempontjából, alternatív kezelési lehetőségeket, a fog restaurálhatóságát [4]. Kontraindikált lehet a tejfogak pulpakezelése rossz szájhigiéné esetén, ahol több fog prognózisa is kérdéses, ha a fog koronája restaurálhatatlan vagy általános betegségek (szívfejlődési rendellenesség, immunhiányos állapotok) esetén [22].

Ajánlás9
Az alábbi esetekben vitális fogbél terápia alkalmazása javasolt: egészséges pulpa; reverzibilis fogbélgyulladás, melyet rövid ideig fennálló fájdalom jellemez a fogat érő stimulus következtében, irreverzibilis fogbélgyulladásra utaló jelek nélkül [4]. (A)

Ajánlás10
Az alábbi esetekben nem vitális fogbél terápia alkalmazása javasolt: spontán, indokolatlan fájdalom (irreverzibilis pulpitis); fisztula jelenléte, nem ínygyulladás vagy fogágygyulladás eredetű lágyrészgyulladás; nem fogváltás vagy trauma miatti fokozott mobilitás; furkáció vagy gyökércsúcs területén radiolucencia jelenléte; radiológiailag igazolt belső/külső felszívódás irreverzibilisen gyulladt fogbéllel; nekrózis [4]. (A)

Izolálás fogbél kezelése során

Ajánlás11
A bakteriális kontamináció elkerülése érdekében javasolt minden fogbélkezeléset kofferdám izolálásban végezni [4]. (B)

Fogbél kezelési lehetőségei

Vitális fogbélterápia tejfogazatban egészséges fogbél vagy reverzibilis fogbélgyulladás esetén

Vitális fogbélkezelés tejfogazatban egészséges fogbél vagy reverzibilis fogbélgyulladás esetén alkalmazható [4]. A kisszámú összehasonlító vizsgálat hiányában nincs egyértelmű ajánlás a kezelés típusának kiválasztására (indirekt pulpasapkázás, direkt pulpasapkázás, vitális pulpotómia) [33].

Tejfog alábélelés

Egészséges fogbéllel rendelkező tejfogban a fogszuvasodás teljes eltávolítását követően, restaurációt megelőzően egy vékony védőréteg felvitele lehetséges az üreg mélyebb területeire, ezáltal csökkentve a fogbél sérülés esélyét, a posztoperatív érzékenységet a fogbél gyógyulását elősegítve. Célja a fogbél vitalitásának megőrzése, tercier dentin képződésének elősegítése, bakteriális szivárgás lehetőségének minimalizálása a dentintubulusok lezárása révén [30, 67, 98, 111, 142, 144].

Ajánlás12
A dentintubulusok lezárására alkalmazható kalcium-hidroxid cement, üvegionomer cement vagy dentin adhezív anyag [4]. (A)

Indirekt fogbélterápia tejfogban (indirekt pulpasapkázás)

Indirekt pulpasapkázás végezhető olyan fogon, ahol a mély fogszuvasodás megközelíti a pulpaszövetet, a fogbél degenerációjának tünetei nélkül. A fogbél expozíció elkerülése érdekében a fogbél környéki szuvas dentin totális eltávolítása nélkül a visszamaradt, károsodott (már nem fertőzött) dentint fedjük biokompatibilis anyaggal. A kezelés célja a szuvasodási folyamat megállítása, ezáltal elősegítve a reaktív dentin képződését, és a szuvas dentin remineralizációját. Így megőrizhető a pulpa szövet vitalitása [3, 19, 21, 26, 29, 31, 37, 42, 44, 77, 78, 81, 85, 95, 102, 106, 108, 113, 117, 131, 133, 140].

Indirekt pulpasapkázás lépései:

- Lokális érzéstelenítés,
- izolálás,
- a szuvas lézió eltávolítása a zománc-dentin junkciónál,
- a dentinlézió óvatos eltávolítása exkavátor vagy acél gömbfúró alkalmazásával, pulpaexpozíciót kerülve,
- megfelelő alábélelő anyag alkalmazása (ld. ajánlás),
- definitív restauráció (lehetőleg adhezív vagy előre gyártott korona) [22, 114].

Ajánlás13
A visszamaradt pulpa közeli szuvas léziót biokompatibilis, röntgenárnyékot adó anyaggal kell fedni (dentin bond, rezin módosított üvegionomer cement, kalcium-hidroxid cement, cink-oxid eugenol-ZOE cement, üvegionomer cement). Az anyag kiválasztása a fogorvos egyéni preferenciája és individuális döntése alapján történik [4]. (A)

Ajánlás14
Kalcium-hidroxid alkalmazása esetén üvegionomer vagy megerősített ZOE cement fedés szükséges a mikroszivárgás elkerülése érdekében [4]. (A)

Ajánlás15
A felhasznált anyag típusa nem befolyásolja a kezelés sikerességet. A klinikus egyéni preferenciája alapján választandó (24 hónapos követés esetén) [27, 33]. (B)

Ajánlás16
A fogat a beavatkozást követően végleges vagy interim restaurációval kell ellátni. Nincs irodalmi bizonyítéka, hogy szükséges lenne a lézió újbóli feltárására az esetlegesen megmaradt szuvas dentin eltávolítása érdekében. Amennyiben a fogat bakteriális kontaminációval szemben zárjuk, a szuvas folyamat nagy eséllyel megáll és reaktív dentin képződik a pulpa védelme érdekében [4]. (A)

Direkt fogbélterápia tejfogban (direkt pulpasapkázás)

Ez a beavatkozás alkalmazható az egészséges fogbéllel rendelkező tejfogakban kisméretű (tűhegynyi) traumás vagy mechanikus expozíciót követően. Ez a kezelés nem javasolt fogszuvasodás miatt exponálódott fogbél kezelésére. Célja a fogbél vitalitásának megőrzése. A kezelés eredményeként dentinhíd képződést várunk az expozíció területén [20, 73, 125, 134].

Direkt pulpasapkázás lépései:
- Lokális érzéstelenítés,
- izolálás,
- vérzéscsillapítás nedvesített (víz, fiziológiás sóoldat) vattagombóccal,
- pulpa fedése megfelelő anyaggal (ld. ajánlás),
- definitív restauráció (lehetőleg adhezív vagy előre gyártott korona) [22, 114].

Ajánlás17
Direkt fogbélterápia esetén javasolt aszeptikus környezetben végezni a beavatkozást, lehetőség szerint kofferdám izolálásban [22]. (B)

Ajánlás18
Direkt pulpasapkázást ajánlott olyan tejfogak esetén alkalmazni, amelyek fogváltása az elkövetkező 1-2 évben megtörténik, így sikertelenség esetén az extrakciót követően nem szükséges helyfenntartó használata [114]. (C)

Ajánlás19
Mechanikai vagy traumás fogbélexpozíciót követően kalcium-hidroxid vagy mineral-trioxid aggregát (MTA) vagy egyéb kalcium-szilikát anyagok (Biodentine) alkalmazhatóak a pulpaseb zárására. Az anyag kiválasztása a fogorvos egyéni preferenciája és individuális döntése alapján történjen [6]. (A)

Vitális pulpotómia tejfogban

Az eljárás során a koronai fogbél eltávolításra kerül, a gyökéri fogbél megtartása mellett. A technikának három fő célja van: a gyökéri fogbél megtartása egészséges állapotban, a gyökéri pulpa fixálása prezervációja (nátrium-hipoklorit, vas-szulfát alkalmazása esetén), vagy a szöveti regeneráció indukálása (MTA, kalcium-hidroxid, Biodentine és egyéb bioszilikát alkalmazása esetén) révén [114, 137]. Olyan fogban végezhető, ahol a mély fogszuvasodás eltávolítása a fogbél expozíciójához vezet. Mély cariesek esetén mely megközelíti a pulpát, pulpotómiat végezhetünk. Olyan esetekben, ahol radiológiailag a fogszuvasodás csak megközelíti a pulpát, és ép dentin választja el a léziótól, felmerül az indirekt pulpasapkázás lehetősége, klinikailag panaszmentes fog esetén, vagy ahol fájdalom csak átmenetileg jelentkezik. A vitális pulpotómia feltétele a panaszmentesség vagy reverzibilis pulpitis diagnózisa [20, 32, 43, 47, 54, 55, 61, 63, 64, 79, 86, 87, 99, 105, 116, 118, 121, 125, 126, 127, 132, 136, 139, 147].

Vitális pulpotómia lépései:
- Lokális érzéstelenítés,
- izolálás,
- a teljes szuvas lézió eltávolítása,
- pulpakamra tetejének teljes eltávolítása,
- koronális pulpa eltávolítása steril éles exkavátorral vagy lassú fordulatú gömbfúróval,
- vérzéscsillapítás fiziológiás sóoldattal nedvesített steril vattagombóccal (4 percen belül el kell állnia a vérzésnek),
- pulpacsonkok fedése vagy kezelése (ld. ajánlás),
- definitív restauráció (lehetőleg adhezív vagy előre gyártott korona) [22, 114].

Ajánlás20
A koronai fogbél eltávolítását követően a pulpacsonk kezelhető vas szulfáttal (15,5%), nátrium-hipoklorittal, elektrokauterrel, vagy előkezelés nélkül, vérzéscsillapítást követően fedhető kalcium-hidroxiddal (alacsonyabb sikerességi arány), vagy MTA-val, Biodentine-nel [4]. (A)

Ajánlás21
ZOE cementtel fedjük a vas szulfáttal (15,5%), nátrium-hipoklorittal, elektrokauterrel kezelt pulpát. ZOE cement, Kalcium hidroxid és MTA alkalmazása esetén üvegionomer fedés javasolt [4]. (A)

Ajánlás22
Elsődlegesen választandó a regeneráció elősegítésére az MTA (vagy egyéb kalcium-szilikát cement pl.: Biodentine), azonban, ha ez nem elérhető, akkor a nátrium-hipoklorit kezelés a legbiztonságosabb [6]. (B)

Ajánlás23
Ha nem kontrollálható a vérzés, akkor a fog eltávolítása vagy gyökérkezelés (pulpektómia) szükség szerint választható [22, 114]. (C)

Nem vitális fogbélterápia tejfogban (pulpektómia) irreverzibilis fogbélgyulladás vagy nekrózis esetén

Pulpektómia
Pulpektómia elvégzése javasolt irreverzibilisen gyulladt gyökéri pulpa vagy nekrotikus pulpa esetén. Az irreguláris gyökércsatorna morfológia ellenére jó a klinikai prognózis. Az üreg preparálását és a nekrotikus pulpa eltávolítását a pulpotómiánál leírtak szerint kell végrehajtani [22]. A gyökércsatorna feltöltésére olyan anyagot kell alkalmazni, mely a gyökérrel együtt képes felszívódni [114]. Tejfogban végzett pulpektómia feltétele, hogy a gyökerek még nem mutatnak felszívódást, vagy a felszívódás minimális. Az optimális baktériumtenyészet csökkentésének elérése céljából fontos lépés az 1%-os nátrium-hipoklorittal és/vagy klórhexidinnel való öblítés. Fontos, hogy az erős szöveti irritáló hatása miatt a nátrium-hipoklorit nem juthat túl a gyökércsúcson [24, 39, 60, 74, 84, 93, 101, 103, 109, 123, 146].

Ajánlás24
A pulpektómia elvégezhető egy vagy két lépésben a gyökéri pulpa állapotától függően (irreverzibilis gyulladás/nekrotikus), és a gyökér körüli patológiás elváltozás jelenlététől [22, 114]. (B)

Ajánlás25
Ha a pulpa irreverzibilisen gyulladt, de nincs jelen periradikuláris gyulladás, akkor az egy lépéses technikát kell alkalmazni. Kétlépéses technika elvégzése javasolt, ha a gyökércsatornai pulpa nekrotizált és/vagy periradukuláis elváltozás látható [22, 114]. (A)

Pulpektómia lépései:

- Preoperatív röntgenfelvétel készítése (összes gyökér és gyökércsúcs látható legyen).
- Érzéstelenítés (kofferdám kopocs rögzítése miatt).
- Kofferdám felhelyezése ajánlott.
- Szuvas lézió eltávolítása.
- Pulpakamra tetejének teljes eltávolítása.
- Koronai pulpa eltávolítása (ld. pulpotómia).
- Pulpa állapotának felmérése (vérzés esetén 1 lépéses technika, nektorikus pulpa esetén 2 lépéses technika).
- Gyökércsatornák megkeresése.
- Gyökércsatornahossz becslése a radilológia apexnél 2 mm-el rövidebbre.
- A gyökércsatorna falainak prearálása maximum ISO 30 méretű gyökérkezelő tűkkel.
- Csatornák átöblítése (nátrium-hypoklorit 1%, chlorhexidin 2%) [22].
- Csatornák kiszárítása papírcsúcsokkal (2 mm rövidebb hosszon, mint a radiológiai gyökércsúcs).
- Amennyiben a csatorna kiszárítása nem lehetséges nem kötő kalcium-hidroxid pasztát helyezünk a csatornákba, majd ideiglenesen fedjük (kétlépéses technika).
- Amennyiben a csatorna kiszárítható, a gyökércsatornát feltöltjük megfelelő gyökértömő anyaggal (ld. ajánlás).
- Végleges restauráció elkészítése (ideális esetben preformált korona) [22, 114].

Ajánlás26
Gyökércsatornák obturációjára javasolt ZOE cement, kalcium-hidroxid vagy jodorform alapú gyökértömő anyag, melyek képesek felszívódni [8]. (A)
Ajánlás27
Kétlépéses technika alkalmazása esetén, amennyiben a tünetek nem enyhülnek, a fog eltávolítása javasolt [4]. (A)

Lézió sterilizálás/szöveti helyreállítás (LSTR)

Lézió sterilizálás/szöveti helyreállítás a pulpektómia egy alternatívája, mely során nem történik gyökércsatorna megmunkálás. A kezelés során a tejfog pulpakamrájába helyezett antibiotikum keverékkel (clindamycin, metronidazole, ciprofloxacin, 1:1:1 és propilén-glikol polietilénglikol 1:1, 7:1 arányú keveréke) dezificiáljuk a gyökércsatornákat [4].

Ajánlás28
Lézió sterilizálás/szöveti helyreállítás végezhető pulpektómia helyett irreverzibilisen gyulladt vagy nekrotikus tejfogban, vagy ahol vitális pulpotómia során a gyökéri pulpa irrevertibilis gyulladása vagy nekrózisa igazolódik [4]. (A)

Lézió sterilizálás/szöveti helyreállítás lépései [4]:

- A kamarai pulpa eltávolítása.
- Csatornabemenetek tágítása gömb fúróval.
- Pulpakamra falának tisztítása foszforsavval.
- Mosás és szárítás.
- Antibiotikum keverék behelyezése.
- Üreg zárása üvegionomer cementtel.
- Koronai helyreállítás.

Ez az ellátási forma kontraindikált amennyiben a páciens anamnézisében infetív endocaridis szerepel [4].

Pulpa kezelése immatúr maradófogazatban

Immatúr maradófog: frissen/újonnan előtört maradófog inkomplett gyökércsúcs fejlődéssel. A fog előtörését követően 3 évet is igénybe vehet a fejlődés. Ezt a fejlődést a gyökér hosszának növekedése, a gyökér falának vastagodása és a gyökércsúcs záródása jellemzik. A gyökerek morfológiáját a Hertwig féle hámhüvely (HERS-Hertwig's epithelial root sheath) határozza meg. A fejlődés során nő a gyökérhossz, vastagodik a dentinfal, és záródik az apex (gyökércsatorna szűkül az a gyökércsúcsi területen). A HERS vérellátásának elvesztése pulpanekrózis esetén a gyökérfejlődés megállásához, vagy abnormális gyökérfejlődéshez vezethet. A nekrotikus immatúr fogakat tág gyökércsatornák, vékony dentinfal és nyitott gyökércsúcs jellemzi. Immatúr fogakban hagyományos gyökérkezelés és gyökértömés nem végezhető. Kezelési lehetőség lehet az apexifikáció vagy regeneratív endodonciai eljárás alkalmazása [122]. Fogszuvasodás vagy trauma gyakran vezethet a fogbél elhalásához (pulpa nekrózis).
A pulpa elhalása a gyökérfejlődés megállásához vezet. Így a nekrotikus immatúr fogak tág gyökércsatornával, nyitott apex-vel és vékony dentinfallal rendelkeznek [122].

Apexogenezis (gyökérfejlődés) egy szövettani kifejezés, mely a gyökér fiziológiás fejlődését és a gyökércsúcs záródását jelenti [4]. Bizonyos esetekben a kifejezést alkalmazhatjuk olyan beavatkozásokra, melyek célja a pulpa vitalitásának megőrzése (pulpasapkázás, részleges pulpotómia pulpotómia). A fogbél elhalása esetén más, alternatív kezelési mód szükséges a nyitott gyökércsúcs miatt [120].

Az apexifikáció egy olyan endodonciai beavatkozás, mely során indukáljuk egy keményszöveti gát kialakulását a gyökérben, vagy a gyökércsúcs további fejlődését, vagy gátat képzünk a gyökércsúcs környékén. Revaszkularizáció és regeneráció (revitalizáció, regeneratív endodoncia) egy újabb eljárás mely lehetővé teszi egy új élő szövet kialakulását a tisztított pulpaűrben, ezáltal biztosítva a további hossz és falvastagság növekedést [104].

Vitális fogbélkezelés immatúr maradófogban egészséges fogbél vagy reverzibilis fogbélgyulladás esetén

Protetktív alábélelés immatúr maradófogban

Protektív alábélelés a mély üregek pulpális falára felvitt anyag, mely a szabaddá vált dentintubulusokat fedi, védő rétegként a restauráló anyag és a pulpa között, ezzel elősegítve a tercier dentin kialakulását, csökkentve a posztoperatív érzékenységet [4, 67, 98, 111, 142]. Pulpaközelinek (mély üregnek) tekintjük azokat az eseteket, ahol a dentin vastagsága a kavitás alja és a pulpa között <0,5 mm [7].
Ajánlás29
Az orvos döntése alapján alábélelésként alkalmazható kalcium-hidroxid cement, dentin adhezív vagy üvegionomer cement [4]. (A)

Indirekt pulpaterápia immatúr maradófogban (indirekt pulpasapkázás)

Indirekt pulpaterápiát végzünk egészséges fogbéllel rendelkező fog vagy reverzibilis fogbélgyulladás esetén, ahol a szuvasodás teljes eltávolítása a fog gyökérkezeléséhez vezetne. A kezelés célja a fog vitalitásának megőrzése. A kezelés során a cariogen környezet megváltozik, a baktériumszám csökken, az szájüregtől elzárva a caries terjedése lassul vagy megáll. Az orvos döntése alapján a szuvasodás eltávolítható egy vagy két lépésben. Egy lépésben végzett indirekt pulpasapkázás esetén nagyobb a pulpa expozíció vagy irreverzibilis fogbélgyulladás veszélye. Mindkét esetben döntő fontosságú egy jól záró restauráció készítése.

A kezelést követően nem lehet érzékenység, fájdalom vagy duzzanat, radiológiai elváltozás. Immatúr fogak esetén a fog további fejlődése megfigyelhető [4, 14, 15, 16, 17, 41, 76, 84, 90, 101].

Ajánlás30
Egy lépésben végzett ellátás esetén a fertőzött szuvas lézió eltávolítását követően, a pulpa közeli szuvas dentint meghagyva, alábélést kell készíteni (ld. protektív alábélelés immatúr maradófogban), melyet egy végleges koronai restauráció követ [4]. (A)

Ajánlás31
Két lépésben végzett ellátás (step wise excavation, szelektív dentin eltávolítás) esetén első ülésben történik a szuvas lézió eltávolítása dentin-zománc junkció területéről, fertőzött dentin exkavációja, a felpuhult, de nem fertőzött dentin meghagyásával. Az alábélelést a dentin regenerációját elősegítő anyaggal végezzük (kalcium-hidroxid, MTA, vagy egyéb kalcium-szilikát cementtel, pl.: Biodentine). Az alábélelést követően a koronai restaurációt végezhetjük üvegionomer cementtel (kacium-hidroxid vagy MTA esetén). Második lépésben történik a szuvasodás teljes eltávolítása és a végleges koronai restauráció. A második lépést javasolt 3-6 hónap múlva végezni (elegendő időt hagyva a tercier dentin kialakulásának és definitív fogbél diagnózis felállításához) [4]. (A)

Direkt pulpaterápia immatúr maradófogban (direkt pulpasapkázás)

Direkt pulpasapkázásnak nevezzük a különböző okokból (iatrogén, caries, trauma) exponálódott fogbél direkt fedését, elősegítve a pulpa regenerációját és reaktív dentin képződését [59]. A beavatkozás végezhető egészséges fogbéllel rendelkező fogakban, kisméretű fogbél expozíció esetén (mechanikai okok, caries). A kezelést követően nem jelentkezhet érzékenység, fájdalom vagy duzzanat, radiológiai elváltozás. Immatúr fogak sikeres kezelése esetén a fog további fejlődése megfigyelhető [4, 9, 11, 18, 92, 98, 111].

Ajánlás32
A fogbél expozíciója esetén, vérzéscsillapítást követően a pulpát szükséges fedni kalcium-hidroxid cementtel vagy MTA-val (vagy egyéb biokerámiák pl.: Biodentine) [4]. (A)

Részleges pulpotómia fogszuvasodás eredetű pulpaexpozíció esetén vagy traumás fogbélexpozíciót követően (Čvek pulpotómia)

Ajánlás 33
Részleges pulpotómia elvégzése javasolt fiatal (immatúr) maradófogakban fogszuvasodás, vagy trauma miatt exponálódott pulpa esetén, ahol a vérzés kontrollálható és egészséges pulpát vagy reverzibilis fogbélgyulladást diagnosztizáltunk [149]. (A)

Az ellátás célja a fog vitalitásának megőrzése, klinikai és radiológiai kóros tünetek nélkül. Az fogszuvasodás miatt végzett ellátás során a gyulladt (fertőzött) pulpaszövetet eltávolítjuk az expozíció területétől 1-3 mm mélységben, az egészséges pulpaszövet eléréséig [4, 36]. Komplikált (fogbél expozíciójával járó) traumát követően a kezelésig eltelt idő nem befolyásolja jelentősen a kezelés sikerességét, mert a pulpa gyulladása hiperplasztikus és általában nem terjed 2 mm-nél mélyebbre [13, 28, 100]. A pulpaseb fedésére alkalmazható MTA (egyéb kalcium-szilikát cement, pl.: Biodenitne) vagy kalcium-hidroxid [9, 11, 25, 38, 62, 91, 110, 145]. Egyes szerzők az MTA használatát nem javasolják pulpotómiához a front területen, mivel alkalmazása gyakran a fogak elszíneződéséhez vezet [100]. Biodentine alkalmazása esetén jelentősen ritkább a fogak koronai elszíneződése, mint MTA használatával [1, 135]. Sikeres kezelés esetén a fog további gyökérfejlődése figyelhető meg [4]. A kezeléskor a fogbél állapota a vérzés megléte alapján értékelhető. Amennyiben a vérzés nem csillapítható 2 percen belül, az gyulladásra utal az adott mélységben. Ezen esetekben mélyebb, akár teljes koronai pulpaszövet eltávolítás lehet indokolt [45].

Részleges pulpotómia lépései:

- Érzéstelenítést követően a fog izolálására kofferdám használata javasolt.
- Fogszuvasodás miatt végzett részleges pulpotómia esetén a pulpa kezelése előtt a teljes szuvas léziót el kell távolítani.
- A fog fertőtlenítése nátrium-hipoklorittal.
- Traumás esetben az expozíció szintjétől 1-3 mm mélyen eltávolítunk a pulpa szövetből (caries esetén lehet több, amíg nem érünk el ép fogbélszövetet).
- A fogbél részleges eltávolítására magas fordulatú gyémántfúrók bizonyultak a legjobbnak, vízhűtés mellett.

- Nátrium hipoklorittal mosás dezinfekció és vérzéscsillapítás céljából.

- Pulpaseb fedése MTA-val (esztétikai területen inkább Biodentine-vel vagy kalcium-hidroxiddal).

Az MTA-t, kalcium-hidroxidot üvegionomer cementtel kell fedni. Biodentine-re közvetlenül készíthető adhezív restauráció [45, 58, 100, 112].

Ajánlás34
A kezelés során baktericid hatású anyaggal végzünk irrigálást a vérzés kontrollálása érdekében. Erre javasolt a nátrium-hipoklorit vagy klórhexidin alkalmazása [4]. (A)

Ajánlás35
Vérzéscsillapítást követően a pulpa fedésére elsődlegesen legalább 1,5 mm vastag kalcium-szilikát cement alkalmazása javasolt (MTA, Biodentine), a jobb pulpa státusz és dentinhíd képződés érdekében. Front fogak esetében lehetőleg fehér MTA-t válasszunk a szürke helyett (ha Biodentine nem áll rendelkezésre) a fogak elszíneződésének elkerülése érdekében. A kalcium-hidroxid cementtel történő zárás hosszú távon szintén sikeresnek bizonyult [4]. (A)

Teljes pulpotómia fogszuvasodás eredetű pulpaexpozíció esetén vagy traumás fogbélexpozíciót követően

Teljes vagy tradicionális pulpotómia során a teljes koronai pulpa eltávolításra kerül. Indikációja lehet fogszuvasodás, vagy részleges pulpotómia esetén csillapíthatatlen vérzés. Célja a megmaradt gyökéri pulpa vitalitásának megőrzése a további gyökérfejlődés biztosítása érdekében. A kezelés lépései megegyeznek a részleges pulpotómiánál leírtakkal.

Ajánlás36
Ahol lehetséges részleges pulpotómiát végezzünk, mivel a koronai pulpa regenerációs képessége jobb [45]. (C)

Nem vitális fogbélkezelés immatúr maradófogban irreverzibilis fogbélgyulladás vagy nekrózis esetén

Apexifikáció

Kalcifikált gát indukálása (apexifikáció) hagyományosan kalcium-hidroxid alkalmazásával történt. A hagyományos technika alkalmazása során a gyökércsatornába kalcium-hidroxid ismétlődő behelyezése történt hosszú távra. Amellett, hogy az eljárás időigényes, a kezelés során a fogak törékenyebbé válnak, a kezelés kimenetele nem megbízható, a kialakult gát porózus. Ezek alapján kalcium-hidroxid hosszú távú alkalmazása a gyökércsatornákban kerülendő, kalcium-hidroxiddal végzett apexifikáció már nem támogatott [49].

Ajánlás 37
Nem vitális, vagy a gyökércsatornába terjedő pulpa gyulladás esetén immatúr maradófogban javasolt a gyökércsatorna apikális lezárása (apikális dugó létrehozása) MTA-val (vagy egyéb biokerámiák pl.: Biodentine), majd gyökértömés készítése guttaperchával [4]. (A)

A regeneratív endodonciai eljárás célja egy vitális pulpa szerű szövet létrehozása a gyökércsatornában a gyökércsúcsi területeken található őssejtek felhasználásával, ezáltal biztosítva a gyökér további fejlődését és dentin képződését az oldalfalakon. A regeneratív ellátás bizonyítékai jelenleg gyengék, korlátozottan javasolt alkalmazni, ahol más módszer prognózisa rossz. Jelenleg MTA-val (egyéb kalcium-szilikát cement, pl.: Biodentine) történő apikális gát (dugó) kialakítása javasolt, melyet gyökértömés követ [35]. A kezelés sikeresnek tekinthető, ha nem jelentkeznek kóros klinikai és radiológiai tünetek a kontrollvizsgálatok során. Az apikális dugó készítése történhet egy ülésben, vagy két ülésben, ahol a gyökércsatorna fertőtlenítése és a periapikális szövetek pH-jának növelése érdekében kalcium-hidroxid helyezhető a csatornába 2 hétre.

Apexifikáció lépései:

- Javasolt kofferdám izolálás alkalmazása.
- Trepanációs kavitás kialakítás, melyet ki kell terjeszteni a pulpaszarvak területére a pulpakama tetejének teljes eltávolítása érdekében.
- A gyökércsatornák megmunkálása során kerülni kell az erős mechanikai preparálást, mely az eleve vékony dentinfal miatt a fogak törékenységét tovább növeli. A munkahossz meghatározására elektronikus apexlokátorok alkalmazása nem megbízható a gyökércsúcsi szűkület (apikális konstrikció) hiánya miatt. A munkahossz meghatározása radiológiailag történik.
- A gyökércsatorna átöblítésére nátrium-hipoklorit használata javasolt, melynek hatékonysága tovább fokozható szónikus, ultrszónikus aktivációval vagy fogköztisztító kefék, gyökércsatorna tisztító kefék alkalmazásával.
- Fertőzött, gyulladt (nem steril nekrózis) gyökércsatorna fertőtlenítése és a periapikális szövetek pH-jának növelése érdekében kalcium-hidroxid helyezhető a csatornába 2 hétre (a kezelést következő időpontban folytatjuk).
- Gyökércsatorna szárítását követően 4-5 mm vastag MTA (egyéb biokerámiák pl.: Biodentine) dugó tekinthető optimálisnak.
- Az apikális dugó ellenőrzése radiológiailag történik.
- Használt anyagtól függően azonnal vagy következő időpontban gyökércsatorna tömése [141].

Ajánlás38
Ahol az MTA (egyéb kalcium-szilikát pl.: Biodentine) nehezen tömöríthető az apikális területre, az anyag behelyezése előtt egy felszívódó anyag behelyezése javasolt, melyhez az MTA tömöríthető. Erre alkalmas anyag lehet kollagén szivacs, kalcium-szulfát készítmény, vérlemezkében gazdag fibrin [4]. (A)

Ajánlás39
Vékony dentinfalak esetén guttapercha gyökértömés helyett a csatorna feltölthető MTA-val (Biodentine-vel), kompozíciós tömőanyaggal, rost-megerősítésű intrapulpalis rostcsappal [4, 122]. (B)

Regeneratív endodonciai eljárás

Az MTA-val (egyéb biokerámiák, pl.: Biodentine) végzett apexifikáció (apikális dugó kialakítása) kiküszöböli a hosszú távú kalcium-hidroxid használat okozta hátrányokat, azonban további gyökérfejlődés nem várható, a dentinfalak vékonyak maradnak, a korona-gyökér arány előnytelen marad [100].

A revitalizáció, funkcionális pulpaszövet regenerálása ideális kezelési alternatíva lehet immatúr fogak nem vitális fogbélkezelésében, azonban az ajánláshoz további bizonyíték szükségesek [4]. A regeneratív endodoncia egy biológiai eljárás mely során a sérült szöveteket helyreállítjuk, beleértve a dentin és gyökér struktúrákat és a dentin-pulpa komplex sejtjeit [97]. Az eljárás révén amellett, hogy a gyulladásos tünetek megszűnnek, a periapikális elváltozások gyógyulása, a gyökérhossz növekedése és dentinfal vastagodása várható [56, 143].
Regeneratív endodonciai eljárás végezhető nekrotikus (irreverzibilis pulpitises) immatúr fogakban függetlenül periradikularis lézió jelenlététől. Kivételt képeznek az alábbi esetek:

- Immatúr fogakban avulziót követően a gyökérben található nekrotikus szövet vázként szolgálhat egy új vaszkularizált szövet kialakulásához, van esély a revaszkularizációra,
- azon esetek, ahol a megfelelő izolálás (kofferdám) nem kivitelezhető,
- ahol a koronai helyreállítás intrapulpalis csap behelyezését igényli,
- luxációs sérüléseket követően nincs bizonyíték az alkalmazásra,
- ASA III besorolású páciensnél nem javasolt alkalmazni [49, 50].

A páciens szüleit/gyámját fel kell világosítani a meglévő kóros állapotról, a regeneratív eljárás lehetséges előnyeiről és bizonytalanságairól összehasonlítva a hagyományos technikával (apexifikáció). Alternatív kezelés lehetőségéről (apexifikáció, autotranszplantáció stb.), felhasznált anyagokról, és a várható eredményekről. Ez egy viszonylag új eljárás, a kezelt fogak hosszú távú túlélése és stabilitására vonatkozó vizsgálatok még hiányoznak. Rövidtávon jobb túlélés várható, mint a hagyományos technikák esetén [68].

A revitalizáció kulcslépései:

- A vékony dentinfalak minimális instrumentálása (vagy instrumentálás nélkül).
- Dezinfekció átöblítéssel.
- Csatorna feltöltése gyógyhatású készítménnyel (antibiotikum vagy kalcium-hidroxid).
- Vérzés provokációja a gyökércsatornába és koagulum létrehozása.
- Fedés cementtel (biokerámiák: MTA, Biodentine stb.).
- Koronai lezárás.

Regeneratív endodonciai eljárás lépései első ülésben:

- Klinikai diagnosztika.
- Fog tisztítása, izolálás, érzéstelenítés (opcionális), izolálás, terület dezinfekciója (pl.: Betadine).
- Trepanációs kavitás kialakítása.
- Nekrotikus szövetek eltávolítása endodonciai műszerekkel.
- A dentinfal mechanikai preparálását kerülni kell.
- Átöblítés 1-3% nátrium-hipoklorittal (20ml, 5 perc). Operációs mikroszkóppal kontrollálható, hogy az átöblítő tű (kanül) 2 mm távolságban helyezkedjen el a vitális szövetektől (a páciens által jelzett fájdalom az irrigáló szer túljutásának jele). Javasolt oldalt nyíló átöblítő kanül (endokanül) alkalmazása. Az átöblítő oldat töményégének megválasztása a fertőtlenítés szükségességének megfelelően történjen a szövetprezerváció érdekében [89].
- Exudátum vagy vérzés jelenlétét papírcsúcsok használatával kontrolláljuk. Ha jelen vannak további átöblítés szükséges.
- A csatorna átöblítése steril fiziológiás sóoldattal (5 ml). Ezáltal csökkenthető a nátrium-hipoklorit citotoxikus hatása.
- Szárítás papírcsúcsokkal.
- Átöblítés 20 ml 17%-os EDTA-val (etilén-diamin-tetraecetsav).
- Gyökércsatorna homogén feltöltése kalcium-hidroxid készítménnyel [12, 49, 50, 72].
- Koronális lezárás.

Regeneratív endodonciai eljárás lépései második ülésben (2-4 héttel később):

- Klinikai diagnosztika.
- Ha a gyulladásos tünetek továbbra is fennállnak, újabb kalcium-hidroxid csere javasolt az első ülésben végzetteknek megfelelően. Szisztémás tünetek esetén (pl.: láz) antibiotikum adása válhat szükségesség.
- Fog tisztítása, érzéstelenítés (vazokonstriktor mentes [75, 107]), terület izolálása és dezinfekciója. A választott érzéstelenítőszernek megfelelő csont penetrációs képességgel kell rendelkeznie.
- Ideiglenes koronai lezárás eltávolítása.
- Átöblítés 17%-os EDTA-val (20 ml, 5 perc), oldalt nyíló átöblítő kanül vége a vitális szövetektől 2 mm távolságban helyezkedjen el.
- A csatorna újra átöblítése steril fiziológiás sóoldattal (5 ml), az átöblítő oldat célsejtekre gyakorolt kedvezőtlen hatásának csökkentése érdekében.
- Felesleges folyadék eltávolítása a csatornából papírcsúcsokkal.
- Vérzés provokációja a periapikális szövetek mechanikai irritálásával: a csúcsi végén kampószerűen behajlított gyökérkezelő tű forgatásával (pl.: 40-es méretű Hedström).
- A gyökércsatornának 2 mm-el a gingivális szél alatti területig vérrel kell telítődnie. 15 perc alatt kialakul a koagulum.
- A gyökércsatorna átmérőjénél nagyobb, 2-3 mm magas kollagén mátrix (Pl: Parasorb Cone (Resorba, Medical GmbH, Germany), Collaplug (Integra LifeSciences Corp., Plainsboro, NJ, USA) vagy Hemocollagene (Septodont, Saint Maur des Fossés, France) behelyezése a koagulum tetejére. A mátrix átitatódása révén megelőzhető az üres terek kialakulása.
- MTA (egyéb biokerámiák, pl: Biodentine) behelyezése a kollagén mátrixra 2 mm a fognyak alatti területen. A vérrel érintkező anyag elszíneződést okozhat.
- Fedés fényrekötő folyékony üveionomer vagy kalcium-hidroxid cementtel.
- A kavitás falainak átpreparálása gyémánt fúróval vagy alumínium-oxid homokfúvással.
- Koronai zárás adhezív restaurációval.

Ajánlás40
A vérzés provokációja érdekében javasolt vazokostriktor (adrenalin) mentes lokális érzéstelenítő oldalt alkalmazása [75]. (B)
Követés

Ajánlás 41
A fogat klinikailag és radiológiailag kontrolláljuk 6, 12, 18, 24 hónap múlva, majd évente, 5 évig. Három hónapos kontroll vizsgálat javasolt azon esetekben, ahol hosszasan fennálló fertőzés, elhúzódó gyulladásos klinikai tünetek (pl.: ismételt kalcium-hidroxid behelyezés volt indokolt) voltak jelen, gyökérfelszívódás esetén és ahol egyéb alternatív kezelési módok jönnek szóba (pl.: autotranszplantáció) [50]. (C)

Ajánlás 42
A regeneratív endodonciai eljárással kezelt fogak fogszabályozó kezelése során nagyobb esély van gyulladás és gyökércsúcsi felszívódás kialakulására. Fogszabályozó kezelése esetén a csontos gyógyulást meg kell várni, a revitalizált fogat ki kell hagyni a fogszabályozásból, vagy gyakoribb kontrollvizsgálat szükséges [50, 70]. (C)

A sikeres kezelés feltételei:

- Nincs fájdalom,
- nincs gyulladásos jel és tünet,
- korábban fennálló periapikális csontos lézió gyógyulása,
- gyökérhossz növekedés, dentinfal vastagodás,
- külső gyökérfelszívódás hiánya,
- pozitív válasz vitalitás vizsgálat esetén,
- páciens elfogadja az eredményeket,
- nincs elfogadhatatlan elszíneződés,
- parodontális ligamentum szövet radiológiai detektálása a gyökércsatornában a dentinfal mentén.

A regeneratív endodonciai eljárás 2 ülésben történő kezelési protokolljának leírása az Európai Endodonciai Társaság azonos témájú állásfoglalásán alapszik [36, 49, 50].

A pulpakezelések posztoperatív követése

Ajánlás43
A követés (kontrollvizsgálatok) célja a gyógyulás vagy elváltozások kialakulásának monitorozása. Klinikai és radiológiai követés javasolt legalább egy évig a beavatkozásokat követően. Szükséges lehet további követés, amennyiben a gyógyulás nem teljes vagy az anamnézisben trauma szerepel [40]. (C)

Ajánlás44
Félévente javasolt a kontrollvizsgálat (lehet része a reguláris szűrővizsgálatoknak). Akut fertőzéses tünetek kezelését követően gyakoribb kontrollvizsgálatra lehet szükség [4]. (A)

Ajánlás45
Tejfog pulpotómiát követően évente javasolt kontroll röntgenfelvétel készítése. Pulpektómiát követőn azonnal szükséges felvételt készíteni, amely alapul szolgál későbbi kontroll felvételekkel történő összehasonlításhoz. Ezen pulpektómia kontrollok gyakorisága és a röntgenfelvétel típusa a kezelőorvos döntése [4]. (A)

Ajánlás44
Immatúr maradófogak vitális fogbélkezelését követően elengedhetetlen a klinikai és radiológiai követés 6, majd 12 hónappal a kezelést követően, mivel a beavatkozások következményeként előfordulhat gyökérfelszívódás, nekrózis vagy a csatornák obliterációja. A gyökér további fejlődését várjuk, kóros klinikai (érzékenység, fájdalom, duzzanat) és radiológia (külső vagy belső felszívódás, periapikális felritkulás) tünetek nélkül. A gyökerek teljes kifejlődését követően javasolt lehet rágófogakban gyökérkezelést végezni a későbbi gyökércsatorna obliteráció elkerülése érdekében [4, 137]. (A)

Regeneratív endodonciai kezelések kontrollvizsgálatának protokollja a „Regeneratív endodonciai eljárás” bekezdésben található.

Ellátási folyamat algoritmusa (ábrák)

1. ábra: Választható kezelések tejfogban Guelman alapján [53].

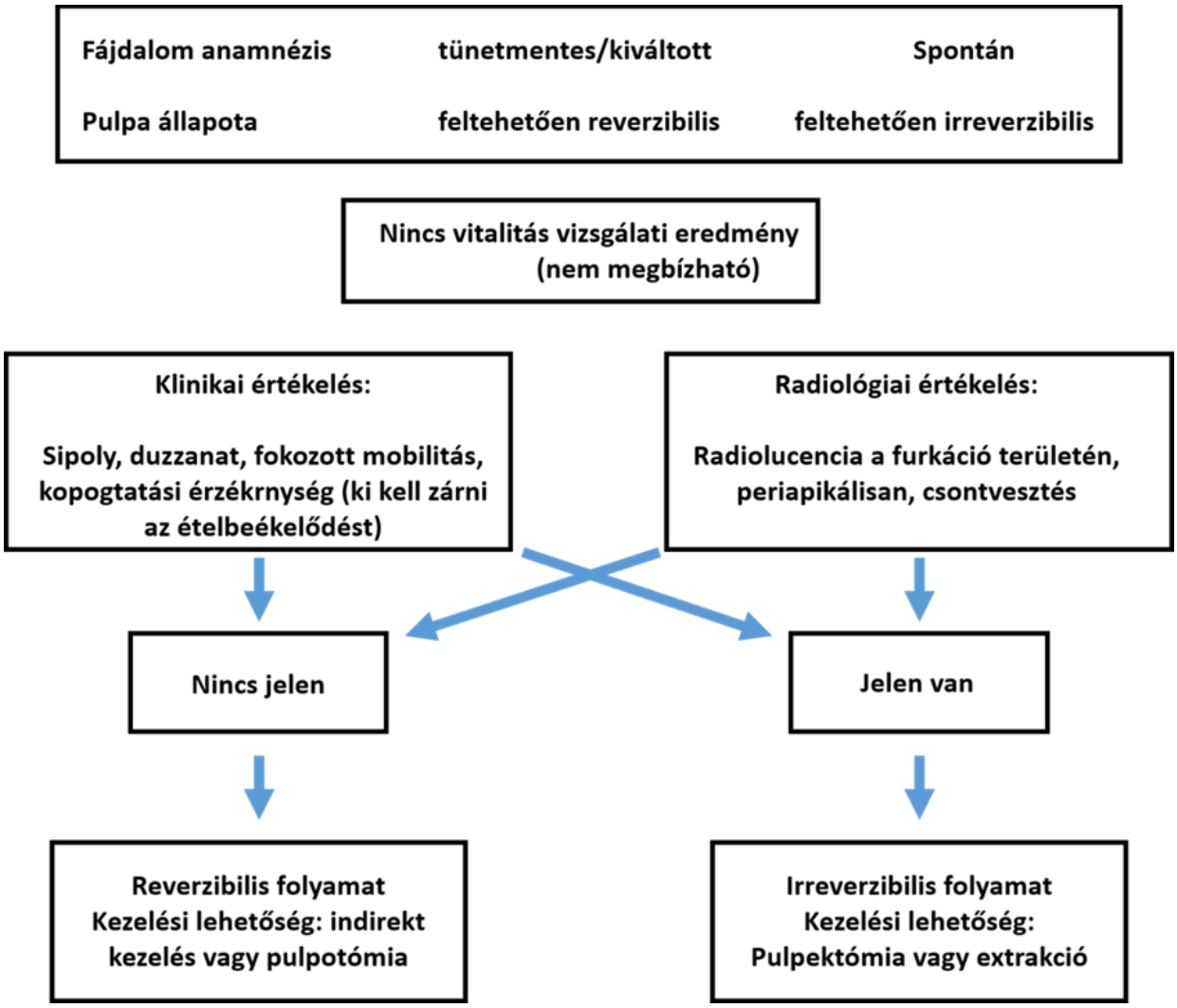

2. ábra: Választható kezelések immatúr maradófogakban Guelman alapján [53].

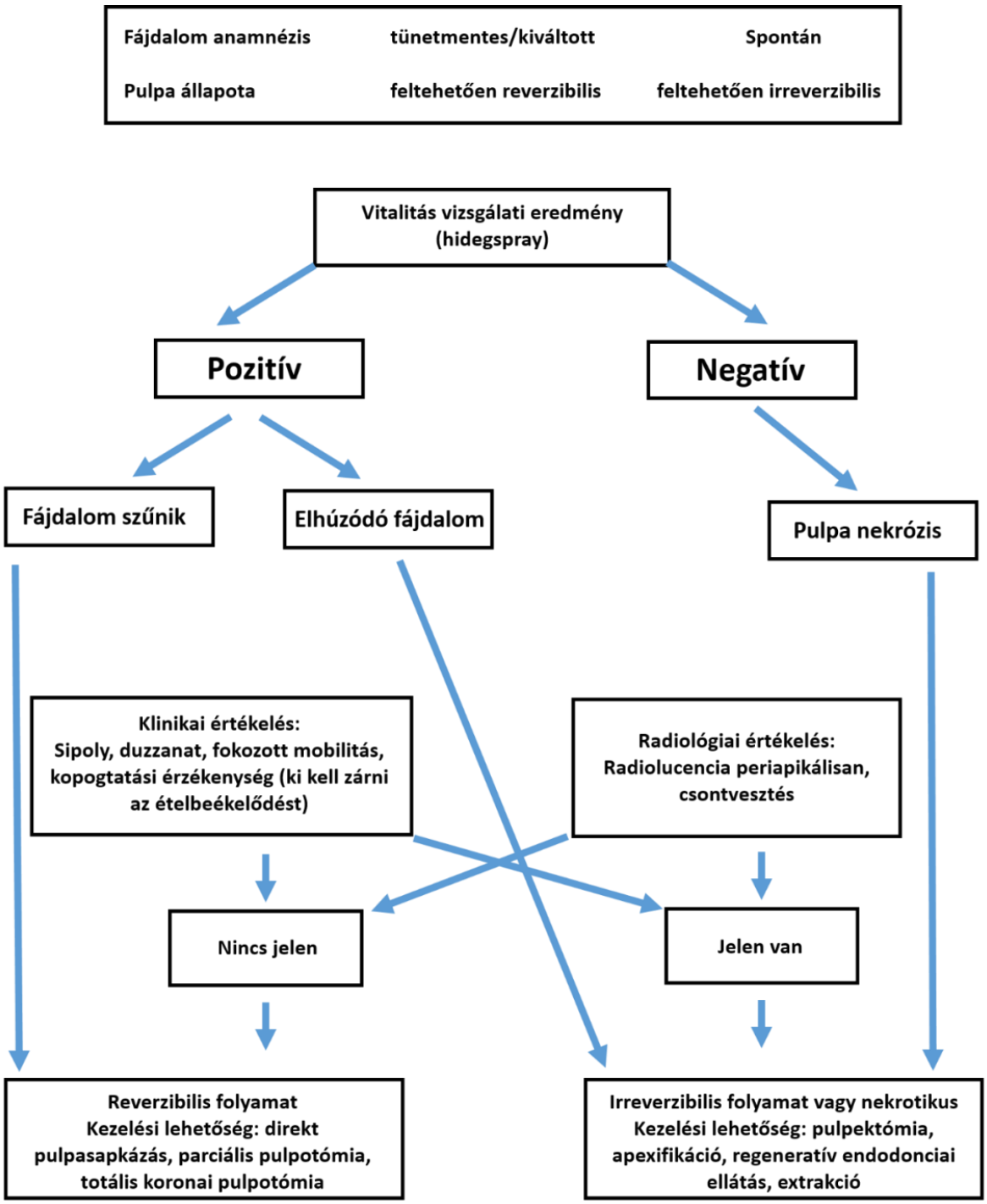

VII. JAVASLAT AZ AJÁNLÁSOK ALKALMAZÁSÁHOZ

1. Az alkalmazás feltételei a hazai gyakorlatban

1.1. Ellátók kompetenciája

Végezze minden olyan fogorvos, fogszakorvos, aki graduális és posztgraduális képzés és folyamatos továbbképzésen vesz részt.

1.2. Speciális tárgyi feltételek, szervezési kérdések

A minimumfeltételeknek megfelelő, egészségügyi szolgáltatás nyújtására jogosító működési engedéllyel rendelkező fogorvosi rendelő. A megfelelően elvégzendő töméskészítés elengedhetetlen tárgyi feltételeinek, teljes eszköz- és anyagtárának megléte.

1.3. Az ellátottak egészségügyi tájékozottsága, szociális és kulturális körülményei, egyéni elvárásai

Az ellátottak gondozói/szülői tájékozottsága hiányos és sokszor a témával kapcsolatban hibás. Gyakori tévhit, hogy a tejfogak nem igényelnek ellátást a fogváltás miatt. A tejfogak fogbél kezelésének és a fog helyreállításának lehetőségeiről az ismeretek hiányosak [96, 119]. Immatúr fogak esetén nem elvárható a szülők/gondozók tájékozottsága a kezelés nehézségeiről és annak következményeiről, így az erről történő részletes felvilágosítás, a lehetséges alternatív kezelési lehetőségekről történő tájékoztatás az ellátó orvos feladata. Frontfogak esetén gyakran trauma miatt válik szükségessé a fogbél kezelése tejfogakban és immatúr maradófogakban. Kellő tájékoztatással azonban a fogászati traumák egy része megelőzhető lenne. Kívánatos lenne fokozottabb hangsúlyt fektetni a caries prevencióra, azonban ez még a fejlett országokban sem kielégítő, a szülők/gondozók gyakran csak kuratív kezelésre viszik gyermekeiket, preventív beavatkozások helyett [119].

1.4. Egyéb feltételek

Nincsenek.

2. Alkalmazást segítő dokumentumok listája

2.1. Betegtájékoztató, oktatási anyagok

Nem készültek.

2.2. Tevékenységsorozat elvégzésekor használt ellenőrző kérdőívek, adatlapok

Nem készültek.

2.3. Táblázatok

Nem készültek.

2.4. Algoritmusok

1. ábra: Választható kezelések tejfogban Guelman alapján [53].
2. ábra: Választható kezelések immatúr maradófogakban Guelman alapján [53].

2.5. Egyéb dokumentumok

Nem készültek.

3. A gyakorlati alkalmazás mutatói, audit kritériumok

Az ellátás fontos célja annak elérése, hogy a tejfogak fogváltásig funkcióképesen megtarthatóak legyenek és természetesen váltódjanak. Immatúr maradófogak esetén fogszabályozási szempontokat is figyelembe véve (főleg premolárisok és moláris fogak esetén) cél a fog funkciójának helyreállítása a fog teljes fejlődésének elősegítése. Kiemelt jelentőségű az immatúr front maradófogak esztétikai és funkcionális helyreállítása a gyermek szociális és pszichológiai fejlődése szempontjából [57].
Szakmai kritériumok gyermekfogászati endodonciai ellátás során:

- A vizsgált betegek vonatkozásában hány esetben történt meg az anamnézis és vizsgálati eredmények regisztrálása a páciens dokumentációjában,
- fogbélre vontazó diagnózis rögzítése,
- kezelés típusának, felhasznált anyagok dokumentálása
- diagnosztikai, amennyiben szükséges irtraoperatív, posztoperatív. valamint kontrollvizsgálatok során röntgenfelvétel készítése,
- kontrollvizsgálat(ok) eredményeinek dokumentálása,
- alternatív kezelési lehetőségek, sikertelen kezelések dokumentálása.

VIII. IRÁNYELV FELÜLVIZSGÁLATÁNAK TERVE

Az egészségügyi szakmai irányelv tervezett felülvizsgálata három évenként történik. A felülvizsgálat folyamata az érvényesség lejárta előtt fél évvel kezdődik el. Az Egészségügyi Szakmai Kollégium Fog- és szájbetegségek Tagozatának elnöke kijelöli a tartalomfejlesztő felelőst, aki meghatározza a fejlesztő munkacsoport tagjait, illetve befogadja a társtagozatok által delegált szakértőket. Soron kívüli felülvizsgálat indokolt, amennyiben a bizonyítékokban és/vagy az ellátásban, jogszabályi háttérben releváns, jelentős mértékű változás következik be. Az aktuális egészségügyi szakmai irányelv kidolgozásában résztvevő, fejlesztő csoporttagok folyamatosan követik a szakirodalomban megjelenő, illetve a hazai ellátó környezetben bekövetkező változásokat. A tudományos bizonyítékokban, valamint az ellátó környezetben bekövetkező jelentős változás esetén a fejlesztő munkacsoport konszenzus alapján dönt a hivatalos változtatás kezdeményezéséről és annak mértékéről. Az egészségügyi szakmai irányelv elfogadása és publikálása után, a benne szereplő ajánlásokat háromévente fogjuk felülvizsgálni az aktuális szakértők és véleményezők konszenzusa alapján, bevonva Magyarország négy fogorvos szakképző egyetemét.

IX. IRODALOM

[1] Adl A, Javanmardi S, Abbaszadegan A (2019) Assessment of tooth discoloration induced by biodentine and white mineral trioxide aggregate in the presence of blood. *J Conserv Dent.* 22:164-168.

[2] Alghaithy RA, Qualtrough AJ (2017) Pulp sensibility and vitality tests for diagnosing pulpal health in permanent teeth: a critical review. *Int Endod J.* 50:135-142.

[3] Al-Zayer MA, Straffon LH, Feigal RJ, Welch KB (2003) Indirect pulp treatment of primary posterior teeth: A retrospective study. *Pediatr Dent.* 25:29-36.

[4] American Academy of Pediatric Dentistry (2021) Pulp therapy for primary and immature permanent teeth. *The Reference Manual of Pediatric Dentistry. Chicago, Ill.: American Academy of Pediatric Dentistry.*399-407.

[5] American Academy of Pediatric Dentistry. Council on Clinical Affairs (2012) Guideline on record-keeping. *Pediatr Dent.* 34:181-8. Review.

[6] *American* Academy of Pediatric Dentistry 2016; Smaïl -Faugeron et al. 2018

[7] Arandi NZ (2017) Calcium hydroxide liners: a literature review. *Clin Cosmet Investig Dent*. 9:67-72. Review.

[8] Barja-Fidalgo F, Moutinho-Ribeiro M, Oliveira MA, de Oliveira BH (2011) A systematic review of root canal filling materials for deciduous teeth: is there an alternative for zinc oxide-eugenol? ISRN Dent. 2011:367318.

[9] Barthel CR, Rosenkranz B, Leuenberg A, Roulet JF (2000) Pulp capping of carious exposures: Treatment outcome after 5 and 10 years–A retrospective study. *J Endod*. 26:525-528.

[10] Bastos JV, Goulart MAG, Cortes MLS (2014) Pulpal response to sensibility tests after traumatic dental injuries in permanent teeth. Dent Traumatol. 2014;30:188–92.

[11] Baume LJ, Holz J. (1981) Long term clinical assessment of direct pulp capping. *Int Dent J.* 31:251-260.

[12] Bezgin T, Sönmez H (2015) Review of current concepts of revascularization/revitalization. *Dental Traumatology.* 31:267-273.

[13] Bimstein E, Rotstein I (2016) Cvek pulpotomy - revisited. *Dent Traumatol*. 32:438-442.

[14] Bjørndal L, Larsen T(2000) Changes in the cultivable flora in deep carious lesions following a stepwise excavation procedure. *Caries Res*. 34:502-508.

[15] Bjørndal L, Larsen T, Thylstrup A (1997) A clinical and micro-biological study of deep carious lesions during stepwise excavation using long treatment intervals. *Caries Res*. 31:411-417.

[16] Bjørndal L, Mjör IA (2001) Pulp-dentin biology in restorative dentistry. Part 4: Dental caries-characteristics of lesions and pulpal reactions. *Quintessence Int*. 32:717-736.

[17] Bjørndal L, Thylstrup A (1998) A practice-based study on step-wise excavation of deep carious lesions in permanent teeth: A 1-year follow-up study. *Community Dent Oral Epidemiol*. 26:122-128.

[18] Bogen G, Kim JS, Bakland LK (2008) Direct pulp capping with mineral trioxide aggregate: An observational study. *J Am Dent Assoc.* 139:305-315.

[19] Brännström M (1994) Communication between the oral cavity and the dental pulp associated with restorative treatment. *Oper Dent.* 9:57-68.

[20] Burnett S, Walker J (2002) Comparison of ferric sulfate, formocresol, and a combination of ferric sulfate/formocresol in primary tooth vital pulpotomies: A retrospective radio-graphic survey. *ASDC J Dent Child* 69:44-48.

[21] Büyükgüral B, Cehreli ZC (2008) Effect of different adhesive protocols vs calcium hydroxide on primary tooth pulp with different remaining dentin thicknesses: 24 month results. *Clin Oral Investig.* 12:91-96.

[22] Carotte PV, Waterhouse PJ.(2009) A clinical guide to endodontics--update part 2. *Br Dent J.* 206:133-139.

[23] Carrotte P (2005) Endodontic treatment for children. *Br Dent J*. 198:9-15.
[24] Casas MJ, Kenny DJ, Johnston DH, Judd PL (2004) Long-term outcomes of primary molar ferric sulfate pulpotomy and root canal therapy. *Pediatr Dent*. 26:44-48.
[25] Chacko V, Kurikose S (2006) Human pulpal response to mineral trioxide aggregate (MTA): A histological study. *J Clin Pediatr Dent.* 30:203-210.
[26] Coll JA (2008) Indirect pulp capping and primary teeth: Is the primary tooth pulpotomy out of date? *Pediatr Dent.* 30:230-6.
[27] Coll JA, Seale NS, Vargas K, Marghalani AA, Al Shamali S, Graham L (2017) Primary Tooth Vital Pulp Therapy: A Systematic Review and Meta-analysis. Pediatr Dent. 39:16-123.
[28] Cvek M, Lundberg M (1983) Histological appearance of pulps after exposure by a crown fracture, partial pulpotomy, and clinical diagnosis of healing. *J Endod*. 9:8-11.
[29] Davidovich E, Weiss E, Fuks AB, Beyth N (2007) Surface antibacterial properties of glass ionomer cements used in a traumatic restorative treatment. *J Am Dent Assoc.* 138:1347-1352.
[30] de Souza Costa CA, Teixeira HM, Lopes do Nascimento AB, Hebling J (2007) Biocompatibility of resin-based dental materials applied as liners in deep cavities prepared in human teeth. *J Biomed Mater Res B Appl Biomater* 81:175-84.
[31] de Souza EM, Cefaly DF, Terada RS, Rodrigues CC, de Lima Navarro MF (2003) Clinical evaluation of the ART technique using high density and resin-modified glass ionomercements. *Oral Health Prev Dent.* 1:201-7.
[32] Dean JA, Mack RB, Fulkerson BT, Sanders BJ (2002) Comparison of electrical and formocresol pulpotomy procedures in children. *Int J Pediatr Dent*. 12:177-82.
[33] Dhar V, Marghalani AA, Crystal YO, Kumar A, Ritwik P, Tulunoglu O, Graham L (2017) Use of Vital Pulp Therapies in Primary Teeth with Deep Caries Lesions. Pediatr Dent. 39:146-159.
[34] Diangelis AJ, Andreasen JO, Ebeleseder KA, Kenny DJ, Trope M, Sigurdsson A, Andersson L, Bourguignon C, Flores MT, Hicks ML, Lenzi AR, Malmgren B, Moule AJ, Pohl Y, Tsukiboshi M; International Association of Dental Traumatology (2012a) International Association of Dental Traumatology guidelines for the management of traumatic dental injuries: 1. Fractures and luxations of permanent teeth. *Dent Traumatol*. 28:2-12.
[35] Duggal M, Tong HJ, Al-Ansary M, Twati W, Day PF, Nazzal H (2017) Interventions for the endodontic management of non-vital traumatised immature permanent anterior teeth in children and adolescents: a systematic review of the evidence and guidelines of the European Academy of Paediatric Dentistry. *Eur Arch Paediatr Dent*. 18(3):139-151. Review.
[36] Duncan HF, Galler KM, Tomson PL et al. (2019) European Society of Endodontology position statement: Management of deep caries and the exposed pulp. *Int Endod J.* 52:923-934.
[37] Duque C, Negrini Tde C, Hebling J, Spolidorio DM (2005) Inhibitory activity of glass-ionomer cements on cariogenic bacteria. *Oper Dent* 30:636-640.
[38] El-Meligy OAS, Avery DR (2006) Comparison of mineral trioxide aggregate and calcium hydroxide as pulpotomy agents in young permanent teeth (apexogenesis). *Pediatr Dent*. 28:399-404.
[39] Ercan E, Ozekinci T, Atakul F, Gül K (2004) Antibacterial activity of 2% chlorhexidine gluconate and 5.25% sodium hypochlorite in infected root canal: in vivo study. *J End*. 30:84-87.
[40] European Society of Endodontology (2006) Quality guidelines for endodontic treatment consensus report of the European Society of Endodontology. *Int Endod J* 39: 921– 30.
[41] Fairbourn DR, Charbeneau GT, Loesche WJ (1980) Effect of improved Dycal and IRM on bacteria in deep carious lesions. *J Am Dent Assoc.* 100:547-552.
[42] Falster CA, Araújo FB, Straffon LH, Nör JE (2002) Indirect pulp treatment: in vivo outcomes of an adhesive resin system vs calcium hydroxide for protection of the dentin-pulp complex. *Pediatr Dent.* 24:241-248.
[43] Farsi N, Alamoudi N, Balto K, Al Mushayt A (2005) Success of mineral trioxide aggregate in pulpotomized primary molars. *J Clin Pediatr Dent.* 29:307-311.
[44] Foley J, Evans D, Blackwell A (2004) Partial caries removal and cariostatic materials in carious primary molar teeth: A randomized controlled clinical trial. *Br Dent J*. 197:697-701.
[45] Fong CD, Davis MJ (2002) Partial pulpotomy for immature permanent teeth, its present and future. *Pediatr Dent.* 24:29-32. Review.
[46] Fuks AB (2013) Pulp therapy for the primary dentition. In: Pediatric Dentistry: Infancy Through Adolescence. 5th ed. Pinkham JR, Casamassimo PS, Fields HW Jr., McTigue DJ, Nowak A, (eds.) St. Louis, Mo.: Elsevier Saunders Co.; 2013:331-51.
[47] Fuks AB, Papagiannoulis L (2006) Pulpotomy in primary teeth: Review of the literature according to standardized criteria. *Eur Arch Paediatr Dent.*7:64-71.
[48] Fuks A, Peretz B (2016) Pediatric Endodontics: Past and Present Perspectives and Future Directions in Pediatric endodontics: Current Concepts in Pulp Therapy for Primary and Young Permanent Teeth Fuks AB, Peretz B. (eds). Springer, Cham. 2016. Chapter 1, pp. 1-5
[49] Galler KM (2016) Clinical procedures for revitalization: current knowledge and considerations. *Int Endod J.* 49:926-936. Review.

[50] Galler KM, Krastl G, Simon S, Van Gorp G, Meschi N, Vahedi B, Lambrechts P (2016) European Society of Endodontology position statement: Revitalization procedures. *Int Endod J*. 49:717-723.
[51] Gati D, Vieira AR (2011) Elderly at greater risk for root caries: a look at the multifactorial risks with emphasis on genetics susceptibility *Int J Dent* 2011: 647168.
[52] Gopikrishna V, Pradeep G, Venkatesh babu N (2009) Assessment of pulp vitality: a review. *Int J Paediatr Dent.* 19:3–15.
[53] Guelmann M (2016) Clinical Pulpal Diagnosis in Pediatric endodontics: Current Concepts in Pulp Therapy for Primary and Young Permanent Teeth Fuks AB, Peretz B. (eds). Springer, Cham. 2016. Chapter 3, pp. 23-36.
[54] Guelmann M, Fair J, Bimstein E (2005) Permanent versus temporary restorations after emergency pulpotomies in primary molars. *Pediatr Dent*. 27:478-81.
[55] Guelmann M, McIlwain MF, Primosch RE (2005) Radiographic assessment of primary molar pulpotomies restored with resin-based materials. *Pediatr Dent*. 27:24-7.
[56] Hargreaves KM, Diogenes A, Teixeira FB (2013) Treatmentoptions: biological basis of regenerative endodontic procedures. .*Journal of Endodontics* 39, S30–43.
[57] Harlamb SC (2016) Management of incompletely developed teeth requiring root canal treatment. *Aust Dent J*. 61 Suppl 1:95-106. Review.
[58] Hashem DF, Foxton R, Manoharan A, Watson TF, Banerjee A (2014)The physical characteristics of resin composite-calcium silicate interface as part of a layered/laminate adhesive restoration. *Dent Mater*. 30:343-349
[59] Hilton TJ (2009) Keys to clinical success with pulp capping: a review of the literature. *Oper Dent*. 34:615-625.
[60] Holan G, Fuks AB (1993) A comparison of pulpectomies using ZOE and KRI paste in primary molars: A retrospective study. *Pediatr Dent*. 15:403-407.
[61] Holan G, Fuks AB, Keltz N (2002) Success rate of formocresol pulpotomy in primary molars restored with stainless steel crown vs amalgam. Pediatr Dent. 24:212-6.
[62] Horsted P, Sondergaard B, Thylstrup A, El Attar K, Fejerskov O (1985) A retrospective study of direct pulp capping with calcium hydroxide compounds. *Endod Dent Traumatol*. 1:29-34.
[63] Huth KC, Paschos E, Hajek-Al-Khatar N, et al. (2005) Effective-ness of 4 pulpotomy techniques – Randomized controlled trial. *J Dent Res.* 84:1144-1148.
[64] Ibricevic H, Al-Jame Q (2003) Ferric sulphate and formocresol in pulpotomy of primary molars: Long term follow-up study. *Eur J Paediatr Dent.* 4:28-32.
[65] ICDAS II, 2011
[66] International Association of Dental Traumatology (2012) IADT guidelines for the management of traumatic dental injuries. *Dent Traumatol.* 28:88-96.
[67] Itota T, Nakabo S, Torii Y, Narukami T, Doi J, Yoshiyama M (2006) Effect of fluoride-releasing liner on demineralized dentin. *Quintessence Int*. 37:297-303.
[68] Jeeruphan T, Jantarat J, Yanpiset K, Suwannapan L, Khewsawai P, Hargreaves KM (2012) Mahidol study 1: comparison of radiographic and survival outcomes of immature teeth treated with either regenerative endodontic or apexification methods: a retrospective study. *Journal of Endodontics.* 38, 1330-1336.
[69] Jespersen JJ, Hellstein J, Williamson A, Johnson WT, Qian F (2012) Evaluation of dental pulp sensibility tests in a clinical setting. *J Endod*. 40:351–354.
[70] Kindelan SA, Day PF, Kindelan JD, Spencer JR, Duggal MS (2008) Dental trauma: an overview of its influence on the management of orthodontic treatment. Part 1. *J Orthod*. 35:68-78. Review.
[71] Kishen A, Peters OA, Zehnder M, Diogenes AR, Nair MK (2016) Advances in endodontics: Potential applications in clinical practice. *J Conserv Dent*. 19:199-206. Review.
[72] Kontakiotis EG, Filippatos CG, Agrafioti A (2014) Levels of evidence for the outcome of regenerative endodontic therapy. *Journal of Endodontics.* 40:1045-1453.
[73] Kopel HM (1997) The pulp capping procedure in primary teeth "revisited". *ASDC J Dent Child.* 64:327-333.
[74] Kubota K, Golden BE, Penugonda B (1992) Root canal filling materials for primary teeth: A review of the literature. *ASDC J Dent Child.* 59:225-227.
[75] Law AS (2013) Considerations for regeneration procedures. *J Endod*. 9(3 Suppl):S44-56. Review.
[76] Leksell E, Ridell K, Cvek M, Mejàre I (1996) Pulp exposure after stepwise versus direct complete excavation of deep carious lesions in young posterior permanent teeth. *Endod Dent Traumatol*. 12:192-196.
[77] Lewis BA, Burgess JO, Gray SE (1992) Mechanical properties of dental base materials. *Am J Dent*. 5:69-72.
[78] Lo EC, Holmgren CJ, Hu D, Van Palenstein Helderman W (2007) Six-year follow up of atraumatic restorative treatment restorations placed in Chinese school children. *Community Dent Oral Epidemiol*. 35:387-392.
[79] Loh A, O'Hoy P, Tran X, et al. (2004) Evidence-based assessment: Evaluation of the formocresol versus ferric sulfate primary molar pulpotomy. *Pediatr Dent.* 26:401-409.

[80] Lopez RP, Smith C, Gostemeyer G, Schwendicke F (2017) Ageing, dental caries and periodontal diseases." *J Clin Periodontol* 44 Suppl 18: S145-s152.
[81] Loyola-Rodriguez JP, García-Godoy F, Linquist R (1994) Growth inhibition of glass ionomer cements on mutans streptococci. *Pediatr Dent*. 16:346-349.
[82] Mackie IC (1998) UK National Clinical Guidelines in Paediatric Dentistry. Management and root canal treatment of non-vital immature permanent incisor teeth. Faculty of Dental Surgery, Royal College of Surgeons. *Int J Paediatr Dent.* 8:289-293.
[83] Malmgren B, Andreasen JO, Flores MT, Robertson A, DiAngelis AJ, Andersson L, Cavalleri G, Cohenca N, Day P, Hicks ML, Malmgren O, Moule AJ, Onetto J, Tsukiboshi M; International Association of Dental Traumatology (2012) International Association of Dental Traumatology guidelines for the management of traumatic dental injuries: 3. Injuries in the primary dentition. *Dent Traumatol.* 28:174-182.
[84] Maltz M, de Oliveira EF, Fontanella V, Bianchi R (2002) A clinical, microbiologic, and radiographic study of deep caries lesions after incomplete caries removal. *Quintessence Int.* 33:151-159.
[85] Marchi JJ, de Araújo FB, Froner AM, Straffon LH, Nör JE (2006) Indirect pulp capping in the primary dentition: A 4 year follow-up study. *J Clin Pediatr Dent.* 31:68-71.
[86] Markovic D, Zivojinovic V, Vucetic M (2005) Evaluation of three pulpotomy medicaments in primary teeth. *Eur J Paediatr Dent.* 6:133-138.
[87] Maroto M, Barbería E, Vera V, García-Godoy F (2007) Mineral trioxide aggregate as pulp dressing agent in pulptomy treatment of primary molars: 42-month clinical study. *Am J Dent.* 20:283-236.
[88] Marthaler TM, O'Mullane DM, Vrbic V (1996) The prevalence of dental caries in Europe 1990-1995. ORCA Saturday afternoon symposium 1995. *Caries Res* 30: 237-255.
[89] Martin DE, De Almeida JF, Henry MA et al. (2014) Concentration-dependent effect of sodium hypochlorite on stem cells of apical papilla survival and differentiation. *Journal of Endodontics.* 40:51-55.
[90] Massler M (1978) Treatment of profound caries to prevent pulpal damage. *J Pedod.* 2:99-105.
[91] Matsuo T, Nakanishi T, Shimizu H, Ebisu S (1996) A clinical study of direct pulp capping applied to carious-exposed pulps. *J Endod*. 22:551-556.
[92] Matsuo T, Nakanishi T, Shimizu H, Ebisu S (1996) A clinical study of direct pulp capping applied to carious-exposed pulps. *J Endod*. 22:551-556.
[93] Mehdipour O, Kleier DJ, Averbach RE (2007) Anatomy of sodium hypochlorite accidents. *Compend Contin Educ Dent.* 28:548-550.
[94] Memarpour M, Fijan S, Asgary S, Keikhaee M. (2016) Calcium-Enriched Mixture Pulpotomy of Primary Molar Teeth with Irreversible Pulpitis. A Clinical Study. *Open Dent J.* 10:43-49
[95] Menezes JP, Rosenblatt A, Medeiros E (2006) Clinical evaluation of atraumatic restorations in primary molars: A comparison between 2 glass ionomer cements. *J Dent Child.* 73:91-97.
[96] Moda A, Saroj G, Sharma S, Gupta B (2016) Knowledge and Awareness among Parents and General Dental Practitioners regarding Rehabilitation with Full Coverage Restoration in Children: A Multi-centric Trial. *Int J Clin Pediatr Dent.* 9:177-180
[97] Murray PE, Garcia-Godoy F, Hargreaves KM (2007) Regenerative endodontics: a review of current status and a call for action. *J Endod.* 33:377–90.
[98] Murray PE, Hafez AA, Smith AJ, Cox CF (2002) Bacterial microleakage and pulp inflammation associated with various restorative materials. *Dent Mater*. 18:470-478.
[99] Ng FK, Messer LB (2008) Mineral trioxide aggregate as a pulpo-tomy medicament: A narrative review. *Eur Arch Paediatr Dent.* 9:4-11.
[100] Nuni, Eyal. (2016). Pulp Therapy for the Young Permanent Dentition Pediatric endodontics: Current Concepts in Pulp Therapy for Primary and Young Permanent Teeth Fuks AB, Peretz B. (eds). Springer, Cham. 2016. Chapter 8, pp. 117-148
[101] Oen KT, Thompson VP, Vena D, et al. (2007) Attitudes and expectations of treating deep caries: A PEARL Network survey. *Gen Dent.* 55:197-203.
[102] Oliveira EF, Carminatti G, Fontanella V, Maltz M (2006) The monitoring of deep caries lesions after incomplete dentin caries removal: Results after 14-18 months. *Clin Oral Investig*. 10:134-139.
[103] Ozalp N, Saroğlu, I, Sönmez H (2005) Evaluation of various root canal filling materials in primary molar pulpectomies: An in vivo study. *Am J Dent.* 18:347-350.
[104] Patel B. (2016) Apexogenesis, Apexification, Revascularization and Endodontic Regeneration. In: Patel B. (eds) Endodontic Treatment, Retreatment, and Surgery. Springer, Cham
[105] Peng L, Ye L, Tan H, Zhou X (2007) Better outcomes in pulp-otomies on primary molars with MTA. *Evidence-Based Dentistry*. 8:11-12.
[106] Pereira JC, Manfio AP, Franco EB, Lopes ES (1990) Clinical evaluation of Dycal under amalgam restorations. *Am J Dent*. 3:67-70.
[107] Petrino JA, Boda KK, Shambarger S, Bowles WR, McClanahan SB (2010) Challenges in regenerative endodontics: a case series. J Endod. 36:536-541.
[108] Pinto AS, de Araújo FB, Franzon R, et al. (2006) Clinical and microbiological effect of calcium hydroxide protection in indirect pulp capping in primary teeth. *Am J Dent.* 19:382-386.

[109] Primosch RE, Ahmadi A, Setzer B, Guelmann M (2005) A retrospective assessment of zinc oxide-eugenol pulpectomies in vital maxillary primary incisors successfully restored with composite resin crowns. *Pediatr Dent.* 27:470-477.
[110] Qudeimat MA, Barrieshi-Nusair KM, Owais AI (2007) Calcium hydroxide vs mineral trioxide aggregates for partial pulpotomy of permanent molars with deep caries. *Eur Arch Paediatr Dent*. 8:99-104.
[111] Rabchinsky J, Donly KJ (1993) A comparison of glass-ionomer cement and calcium hydroxide liners in amalgam restora-tions. *Int J Periodontics Restorative Dent* 13:378-383.
[112] Raskin A, Eschrich G, Dejou J (2012) About I. In vitro microleakage of Biodentine as a dentin substitute compared to Fuji II LC in cervical lining restorations. *J Adhes Dent.* 146:535-542.
[113] Ribeiro CC, Baratieri LN, Perdigao J, Baratieri NM, Ritter AV (1999) A clinical, radiographic, and scanning electronmicroscopic evaluation of adhesive restorations on carious dentin in primary teeth. *Quintessence Int*. 30:591-599.
[114] Rodd HD, Waterhouse PJ, Fuks AB, Fayle SA, Moffat MA; British Society of Paediatric Dentistry (2006) Pulp therapy for primary molars. *Int J Paediatr Dent.*;16 Suppl 1:15-23.
[115] Rodd HD, Waterhouse PJ, Fuks AB, Fayle SA, Moffat MA; British Society of Paediatric Dentistry (2006) Pulp therapy for primary molars. *Int J Paediatr Dent.* 16 Suppl 1:15-23.
[116] Ruby D, Cox C, Mitchell SC, Makhija S, Chompu-Inwai P, Jackson J (2012) A randomized study of sodium hypochlorite versus formocresol pulpotomy in primary molars. *Int J Pediatr Dent.* 23:145-152.
[117] Schwendicke F, Dorfer C, Paris S (2013) Incomplete caries removal: A systemic review and meta-analysis. *J Dent Res*. 92:306-314.
[118] Seale NS, Glickman GN (2008) Contemporary perspectives on vital pulp therapy: Views from the endodontists and pediatric dentists. *Pediatr Dent.* 30:261-267.
[119] Setty JV, Srinivasan I (2011) Awareness and attitude of patients' parents toward pulp therapy of the primary teeth: Aclinical survey. *Journal of Indian Society of Pedodontics and Preventive Dentistry.* 3(29).
[120] Shabahang S (2013) Treatment options: apexogenesis and apexification. *J Endod*. 39(3 Suppl):S26-9. Review.
[121] Shabbzendedar M, Mazhari F, Alami M, Talebi M (2013) Sodium hypochlorite vs formocresol as pulpotomy in primary molars 1 year follow up. *Pediatr Dent*. 35:329-332.
[122] Singh RK, Shakya VK, Khanna R, Singh BP, Jindal G, Kirubakaran R, Sequeira-Byron P (2017) Interventions for managing immature permanent teeth with necrotic pulps. Cochrane *Database Syst Rev.* 2017(6): CD012709.
[123] Siqueira JF Jr, Rôças IN, Paiva SS, Guimarães-Pinto T, Magalhaes KM, Lima KC (2007) Bacteriologic investigation of the effects of sodium hypochlorite and chlorhexidineduring the endodontic treatment of teeth with apical periodontitis. *Oral Surg Oral Med Oral Pathol Oral Radiol Endod.* 104:122-130.
[124] Smaïl-Faugeron V, Glenny AM, Courson F, Durieux P, Muller-Bolla M, Fron Chabouis H (2018) Pulp treatment for extensive decay in primary teeth. *Cochrane Database Syst Rev*. 31;5:CD003220. Review.
[125] Smith NL, Seale NS, Nunn ME (2000) Ferric sulfate pulpotomy in primary molars: A retrospective study. *Pediatr Dent.* 22:192-199.
[126] Strange DM, Seale NS, Nunn ME, Strange M (2001) Outcome of formocresol/ZOE sub-base pulpotomies utilizing alternative radiographic success criteria. *Pediatr Dent.* 23:331-336.
[127] Sushynski J, Zealand C, Botero TM, et al. (2012) Comparison of gray mineral trioxide aggregate and diluted formocresol in pulpotomized primary molars: A 6 to 24 month observation. *Pediatr Dent.* 34:120-128.
[128] Syed M, Chopra R, Sachdev V (2015) Allergic Reactions to Dental Materials-A Systematic Review. J Clin Diagn Res. 9:ZE04-9.
[129] Szoke J, Petersen PE (2001) Oral health of 18-year-old adolescents in Hungary. *Fogorv Sz* 94: 185-190.
[130] Szoke J, Petersen PE (2004) State of oral health of adults and the elderly in Hungary. *Fogorv Sz.* 97: 219-229.
[131] Tam LE, Pulver E, McComb D, Smith DC (1989) Physical properties of calcium hydroxide and glass-ionomer base and lining materials. *Dent Mater.* 5:145-149.
[132] Thompson KS, Seale NS, Nunn ME, Huff G (2001) Alternative method of hemorrhage control in full strength formocresol pulpotomy. *Pediatr Dent.* 23:217-222.
[133] Thompson V, Craig RG, Curro FA, Green WS, Ship JA (2008) Treatment of deep carious lesions by complete excavation or partial removal: A critical review. *J Am Dent Assoc.* 139:705-712.
[134] Tuna D, Olmez A (2008) Clinical long-term evaluation of MTA as a direct pulp capping material in primary teeth. *Int Endod J* 41:273-278.
[135] Uesrichai N, Nirunsittirat A, Chuveera P, Srisuwan T, Sastraruji T, Chompu-Inwai P (2019) Partial pulpotomy with two bioactive cements in permanent teeth of 6- to 18-year-old patients with signs and symptoms indicative of irreversible pulpitis: a noninferiority randomized controlled trial. *Int Endod J.* 52:749-759.

[136] Vargas KG, Packham B (2005) Radiographic success of ferric sulfate and formocresol pulpotomies in relation to early exfoliation. *Pediatr Dent.* 27:233-237.
[137] Vargas, Kaaren & Fuks, Anna & Peretz, Benjamin. (2016). Pulpotomy Techniques: Cervical (Traditional) and Partial. in Pediatric endodontics: Current Concepts in Pulp Therapy for Primary and Young Permanent Teeth Fuks AB, Peretz B. (eds). Springer, Cham. 2016. Chapter 5, pp. 51-70
[138] Villa-Chavez CE, Patiño-Marín N, Loyola-Rodriguez JP, Zavala-Alonso NV, Martínez-Castañón GA, Medina-Solís CE (2013) Predictive values of thermal and electric dental pulp tests: aclinical study. *J Endod*. 39:965–969.
[139] Vostatek S, Kanellis M, Weber-Gasparoni K, Gregorsok RL (2011) Sodium hypochlorite pulpotomies in primary teeth: A retrospective assessment. *Pediatr Dent.* 33:329-32.
[140] Wambier DS, dos Santos FA, Guedes-Pinto AC, Jaeger RG, Simionato MR (2007) Ultrastructural and microbiological analysis of the dentin layers affected by carious lesions in primary molars treated by minimal intervention. *Pediatr Dent.* 29:228-235.
[141] Waterhouse PJ, Whitworth JM, Camp JH, Fuks AB (2011) Pediatric Endodontics: Endodontic Treatmentfor the Primary and YoungPermanent Dentition In Pathways of the Pulp. Hargreaves K, Cohen S (eds) 10thed. St. Louis: MosbyElsevier. p. 808-57
[142] Weiner RS, Weiner LK, Kugel G (1996) Teaching the use of bases and liners: A survey of North American dental schools. *J Am Dent Assoc* 127:1640-1645.
[143] Wigler R, Kaufman AY, Lin S, Steinbock N, Hazan-MolinaH, Torneck CD (2013) Revascularization: a treatment forpermanent teeth with necrotic pulp and incomplete rootdevelopment. *Journal of Endodontics* 39:319-326.
[144] Wisithphrom K, Murray PE, About I, Windsor LJ (2006) Interactions between cavity preparation and restoration events and their effects on pulp vitality. *Int J Periodontics Restorative Dent*. 26:596-605.
[145] Witherspoon DE, Small JC, Harris GZ (2006) Mineral trioxide aggregate pulpotomies: A series outcomes assessment. *J Am Dent Assoc*. 137:610-618.
[146] Zehnder M. (2006) Root canal irrigants. J Endod. 32:389-338.
[147] Zurn D, Seale NS (2008) Light-cured calcium hydroxide vs formocresol in human primary molar pulpotomies: A randomized controlled trial. *Pediatr Dent.* 30:34-41.
[148] Egészségügyi, Szociális és Családügyi Minisztérium, Szakmai irányelv a bizonyítékokon alapuló szakmai irányelvek fejlesztéséhez: https://www.agreetrust.org/wpcontent/uploads/2013/06/AGREE_Instrument_Hungarian.pdf
[149] IAPD Foundational Articles and Consensus Recommendations: Pulpt Therapy for Primary and Young Permanent Teeth, 2021. http://www.iapdworld.org/2021_12_pulp-therapy-for-primary-and-young permanent-teeth.
[150] OECD-Stat:https://stats.oecd.org/Index.aspx?DatasetCode=HEALTH_STAT
[151] National Institute of Dental and Craniofacial Research: https://www.nidcr.nih.gov/research/data-statistics/dental-caries/children

X. FEJLESZTÉS MÓDSZERE

1. Fejlesztőcsoport megalakulása, a fejlesztési folyamat és a feladatok dokumentálásának módja

Az egészségügyi szakmai irányelv kidolgozását az Egészségügyi Szakmai Kollégium Fog- és szájbetegségek Tagozata kezdeményezte a témaválasztási javaslat dokumentum kitöltésével és továbbításával. Ezután megtörtént a társszerzők, véleményezők kijelölése, az irányelvfejlesztő csoport megalakulása. A fejlesztőcsoport a megalakulást követően meghatározta az egyes elvégzendő feladatokat. A fejlesztési folyamat során, napi szinten kommunikáltak egymással a szakemberek, illetve heti rendszerességgel strukturált formában az addig elkészült munkáról, illetve a folyamatról visszajelzést adtak. Az egészségügyi szakmai irányelv kialakítása a tagok egyéni munkáján és többszöri konzultáción keresztül valósult meg.

2. Irodalomkeresés, szelekció

A rendszerezett irodalmi áttekintések felkutatására a Cochrane Könyvtárat, és a MEDLINE (PUBMED, EMBASE) adatbázisokat használtuk. Az egészségügyi szakmai irányelv fő kérdéseinek meghatározása (klinikai probléma meghatározása, a vizsgált diagnosztikus vagy terápiás eljárások meghatározása, egy beavatkozás összehasonlítása a referencia vagy rutin eljárással) után ezek elemeit kulcsszavakként használtuk az irodalomkeresés során. Az egészségügyi szakmai irányelv kidolgozása során az alábbi kérdéseket fogalmaztuk meg:

- Gyermekfogászati endodonciai ellátások célja,
- gyermekfogászati endodonciai ellátások okai,
- a páciens általános és fogászati anamnézis felvétele,
- a betegvizsgálat,
- a képalkotó vizsgálatok indikációja,

- részletes kérdésfeltevésre került sor,
- tejfogak kezelése egészséges, de exponálódott pulpa esetén,
- tejfogak kezelése gyulladt pulpa esetén,
- immatúr maradófogak kezelése egészséges, de exponálódott pulpa esetén.

Elsődlegesen már meglévő bizonyítékokon alapuló nemzetközi irányelveket kerestünk. Az itt talált irányelveket felhasználás előtt alaposan áttanulmányoztuk, kritikusan értékeltük és ajánlásaikat összevetettük a hazai gyakorlattal. Ha nem találunk adaptálásra alkalmas irányelvet, a bizonyítékok felkutatását a megfogalmazott klinikai kérdések alapján meghatározott keresőszavak segítségével végezzük. Explicit és standard irodalomkeresési technikákat alkalmaztunk, melyeket először ismert bizonyítékokon alapuló adatbázisokban kezdtünk, úgymint Cochrane Library, National Library for Medicine. További általunk használt adatbázisok: Excerpta Medica EMBASE, Current Contents, Science Citation Index, Evidence Based Medicine, York Centre for Reviews and Dissemination, Clinical Evidence, Best Evidence, EBSCO, Science Direct, ADA (American Dental Association). Irodalomkeresésünk elsősorban angol nyelvterületre terjedt ki. Az adott klinikai kérdést legjobban megválaszoló tanulmány típust választottuk: pl.: terápiát érintő kérdésekben a különböző RCT-k eredményeit összefoglaló meta-analíziseket, vagy szisztematikus irodalmi áttekintéseket, ezek hiányában egyedi RCT-ket kerestünk, és ha ilyeneket nem találtunk, akkor haladtunk a nem kontrollált, kohorsz vagy eset-kontroll, stb. tanulmányok felé. Az elektronikus keresés–az alábbi kulcsszavak felhasználásával végeztük: primary tooth deep caries, primary tooth pulp, immature tooth, immature tooth trauma, MTA, Biodentin, calcium-hydroxide, guideline, vital pulp treatment, pulpotomy, pulpectomy, Cvek pulpotomy, apexification, apexogenesis, regenerative endodontics, revascularization, revitalization. A talált cikkek és irányelvek irodalomjegyzéke további referenciák forrásául szolgált.

3. Felhasznált bizonyítékok erősségének, hiányosságainak leírása (kritikus értékelés, „bizonyíték vagy ajánlás mátrix"), bizonyítékok szintjének meghatározási módja

A szakirodalomban meghatározott szinteket vettük át, mely idézett irodalmi összefoglalók a fent leírt módszertant követve határozták meg a bizonyítékok szintjét.

4. Ajánlások kialakításának módszere

Az ajánlásokat a fejlesztő csoport tagjai a szakterületüknek megfelelően állították össze. A végső döntéseket a fejlesztő csoport informális megegyezéssel hozta meg. Véleménykülönbségek nem, csupán kisebb kiegészítések történtek.

5. Véleményezés módszere

Az egészségügyi szakmai irányelvet a kijelölt fejlesztőcsopot készítette el. A fejlesztőcsoport élére az Egészségügyi Szakmai Kollégium elnöke kinevezett egy kapcsolattartót. A fejlesztő csoport összegyűjtötte a jelenleg a fogorvosi gyakorlatban alkalmazott egészségügyi szakmai irányelveket. Elektronikus kutatással, tudományos bizonyítékokkal támasztotta alá és határozta meg az ajánlások erősségét. Egyes ajánlásokat szakmai vélemény alapján határoztuk meg a megfelelő tudományos bizonyítékok hiánya miatt. A visszaérkező javaslatok az egészségügyi szakmai irányelv szövegébe beillesztésre kerültek vagy azok alapján módosításra került a dokumentum szerkezete, amennyiben az egészségügyi szakmai irányelv fejlesztői egyetértettek a javasolt változtatások tartalmával. Az erről szóló döntést a fejlesztők egyhangúlag hozták meg. Vitás kérdésekben a fejlesztőcsoport konszenzussal döntött.

6. Független szakértői véleményezés módszere

Nem kerültek bevonásra.

IX. MELLÉKLET

1. Alkalmazást segítő dokumentumok

1.1. Betegtájékoztató, oktatási anyagok

Nem készültek.

1.2. Tevékenységsorozat elvégzésekor használt ellenőrző kérdőívek, adatlapok

Nem készültek.

1.3. Táblázatok

Nem készültek.

1.4. Algoritmusok

Választható eljárások tejfogak esetén diagnosztika függvényében

1. ábra: Választható kezelések tejfogban Guelman alapján [53].

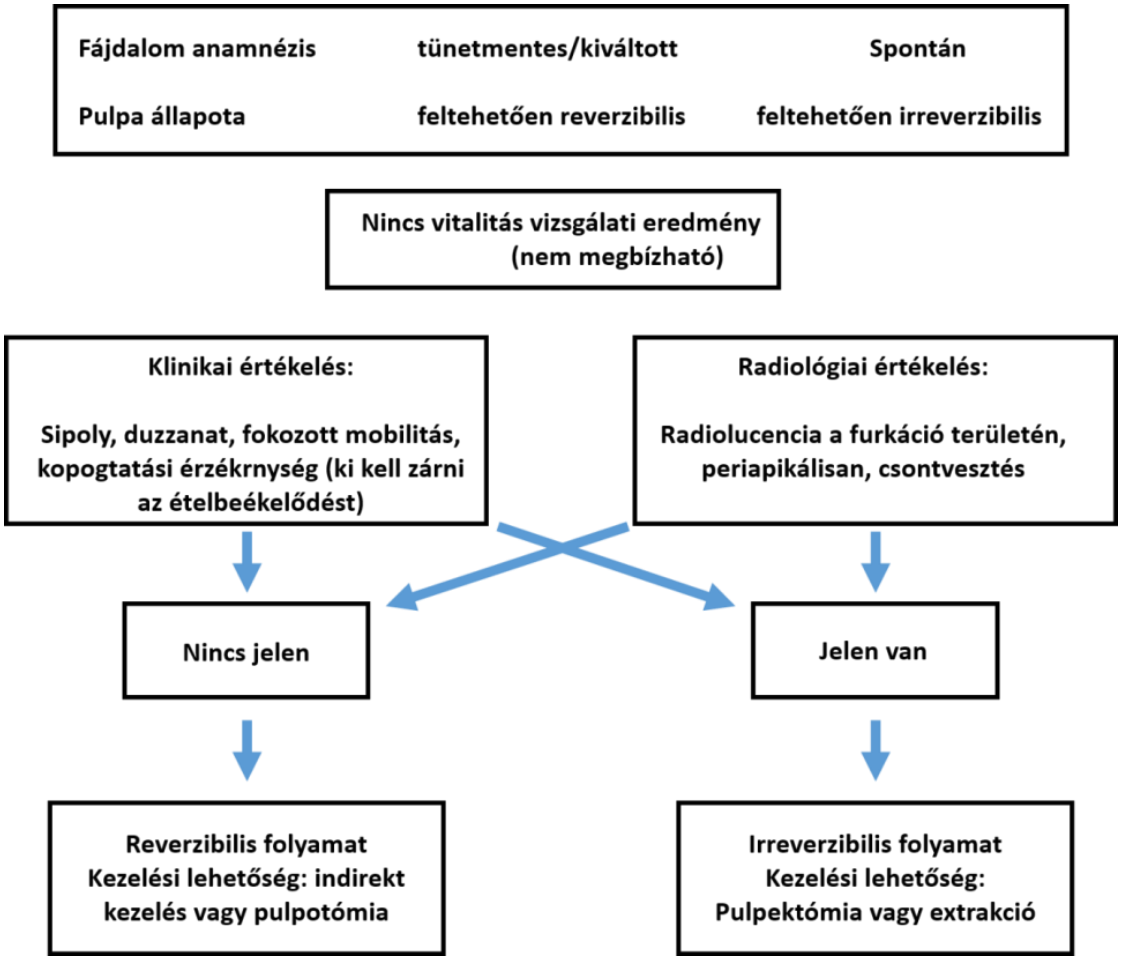

Választható eljárások immatúr maradófogak esetén diagnosztika függvényében

2. ábra: Választható kezelések immatúr maradófogakban Guelman alapján [53].

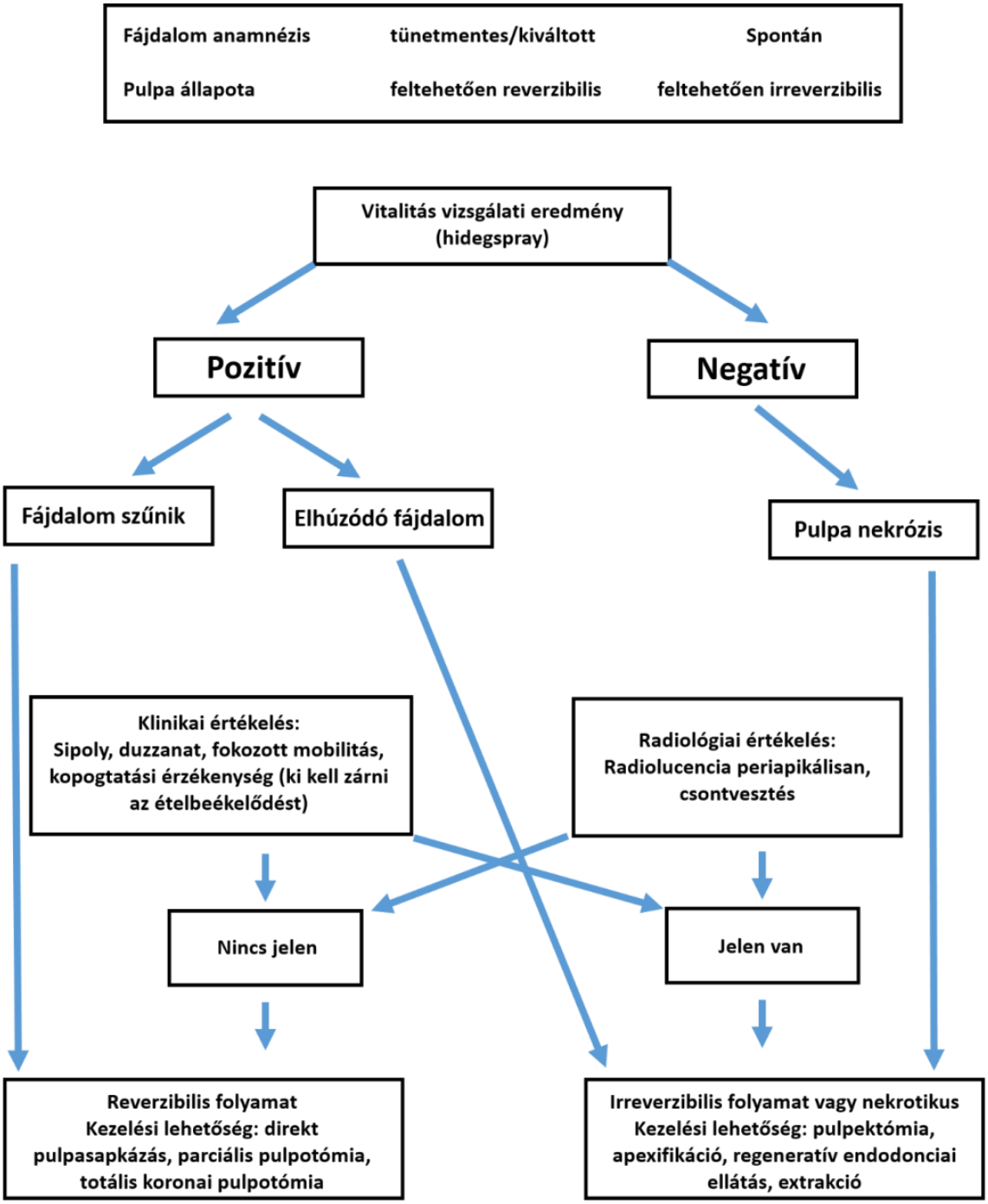

2.5. Egyéb dokumenum

Nem készültek.